

مقاله علمی - پژوهشی:

اثر محافظتی کوئرستین بر سمیت نانوذرات نقره در بافت آبشش، مغز و نخاع ماهی زبرا (*Danio rerio*)

محمد بهزادی طایمه^۱، محمدرضا کلباسی مسجدهشاهی*^۲، حامد پاک‌نژاد^۲

*Kalbassi_m@modares.ac.ir

۱- گروه شیلات، دانشکده منابع طبیعی و علوم دریایی نور، دانشگاه تربیت مدرس، نور، ایران
۲- دانشیار گروه شیلات، دانشکده شیلات و محیط زیست، دانشگاه علوم کشاورزی و منابع طبیعی گرگان،
گرگان، ایران

تاریخ دریافت: آبان ۱۳۹۸

تاریخ پذیرش: دی ۱۳۹۸

چکیده

مطالعه حاضر به بررسی اثر محافظتی کوئرستین بر سمیت نانوذرات نقره در بافت آبشش، مغز و نخاع ماهی زبرا پرداخته است. از این رو، تعداد ۱۲۰ عدد ماهی زبرا (میانگین وزن 200 ± 15 میلی‌گرم) را در ۴ تیمار و ۳ تکرار توزیع و به مدت ۴۰ روز با خوراک کنترل منفی و مثبت (بدون افزودنی)، ۲۰۰ و ۴۰۰ میلی‌گرم کوئرستین در کیلوگرم غذا تغذیه شدند. پس از پایان آزمایش تغذیه، تیمارهای کنترل مثبت، ۲۰۰ و ۴۰۰ میلی‌گرم کوئرستین با غلظت LC_{25} نانوذرات نقره معادل ۰/۱۵ میلی‌گرم بر لیتر رویارو شدند. به طور کلی، نتایج آزمایش نشان داد که نانوذرات نقره باعث ایجاد عارضه‌های پرخونی، ادم، جداسدگی لایه اپیتلیال، واکونله شدن، هایپرتروفی، چسبندگی لامل‌های ثانویه، نکروز، هایپرپلازی، گریزی شدن، ضخیم شدن لامل‌های اولیه و ثانویه و خمیدگی لامل‌های ثانویه در بافت آبشش و همچنین عارضه پرخونی در بافت مغز و نخاع شدند. بیشترین شدت عارضه‌های مذکور در بافت‌های آبشش، مغز و نخاع مربوط به تیمار کنترل مثبت در مقایسه با کنترل منفی بود ($p < 0/05$). علاوه بر این، تیمار ۲۰۰ و ۴۰۰ میلی‌گرم کوئرستین به ترتیب باعث کاهش شدت این عارضه‌ها حدود ۳۵-۲۵ درصد و ۶۰-۵۰ درصد در مقایسه با تیمار شاهد مثبت در بافت آبشش شد ($p < 0/05$). همچنین این تیمارها سبب کاهش شدت عارضه پرخونی در بافت مغز در مقایسه با تیمار شاهد مثبت شدند ($p < 0/05$). به طور کلی، نتایج این آزمایش نشان داد که استفاده از کوئرستین سبب کاهش سمیت نانوذرات نقره می‌شود. بنابراین، می‌توان نتیجه گرفت که استفاده از ترکیبات آنتی‌اکسیدانی می‌تواند به عنوان یک استراتژی پیشگیری و درمانی برای کاهش سمیت نانوذرات نقره استفاده شود.

لغات کلیدی: بافت شناسی، سمیت، کوئرستین، ماهی زبرا، نانوذرات نقره

*نویسنده مسئول

مقدمه

طی قرون گذشته محققان فعالیت‌های بیولوژیک، عصاره‌های گیاهی و تاثیرات آن بر سلامتی را مورد مطالعه قرار داده‌اند و به این نتیجه رسیدند که گیاهان ارتباط بسیار نزدیکی با سلامتی دارند و از مهمترین منابع دارویی بشمار می‌روند (Chanda *et al.*, 2019). گیاهان دارویی از نظر منبع متابولیت‌های ثانویه نظیر آلکالوئیدها، استروئیدها و فلاونوئیدها غنی هستند و در این بین فلاونوئیدها به دلیل به دام انداختن رادیکال‌های آزاد و کی‌لیت کردن فلزات، از اهمیت بالایی برخوردارند (Zeng *et al.*, 2019). کوئرستین یک پلی‌فنول در گروه فلاونول‌هاست که به عنوان یکی از پنج زیرگروه ترکیبات فلاونوئیدی طبقه‌بندی می‌شود (D'Andrea, 2015). این ترکیب به طور طبیعی در سبزیجات، میوه‌ها، نوشیدنی‌های غیر الکلی و گیاهان دارویی وجود دارد. از جمله فعالیت‌های بیولوژیک کوئرستین می‌توان به خواص ضد سرطان، ضد التهاب، آنتی‌اکسیدانی، کی‌لیت‌کنندگی، کاهش دهنده چربی خون، بازکننده عروق خونی، ضد انعقاد پلاکت‌های خونی و ضد کم‌خونی اشاره کرد (Wang *et al.*, 2016). در بین فلاونوئیدها، کوئرستین بیشترین عملکرد آنتی‌اکسیدانی و کی‌لیت‌کنندگی را دارد و می‌تواند رادیکال‌های آزاد و یون‌های فلزی را مهار کند (Pês *et al.*, 2018). نانوفناوری عبارت است از تولید، دست‌کاری و کاربرد موادی که حداقل یک بعد آنها اندازه کمتر از ۱۰۰ نانومتر دارد. (Thassu *et al.*, 2007). نانوذرات به دلیل نسبت سطح به حجم بالا و دارا بودن ۴۰-۵۰ درصد اتم‌ها در سطح خود، واکنش‌پذیری بالایی دارند و در مقایسه با ذرات بزرگتر از خود و همچنین مواد شیمیایی مشابه دارای خصوصیات متفاوت فیزیکی، شیمیایی و بیولوژیک می‌باشند (Farkas *et al.*, 2010). در سال‌های اخیر نانوفناوری در ایران و کشورهای مختلف جهان وارد زمینه‌های مختلف علمی و صنعتی شده است و به سرعت رو به رشد است. حوزه‌های ورود و کاربرد نانومواد در صنعت شامل خودروسازی، مصالح ساختمانی، الکترونیک، مهندسی مواد، صنایع غذایی، پزشکی، منسوجات، شیمی،

وسایل آرایشی، انرژی، وسایل خانگی و ورزشی می‌باشد. بیشترین نانومواد که در صنعت تولید و به مصرف می‌رسند شامل نانوذرات نقره، لوله‌های کربنی، تیتانیوم، سیلیکا، روی و طلا می‌باشد (Hristozov and Malsch, 2009).

با توسعه روزافزون استفاده از نانوتکنولوژی در علوم مختلف، نگرانی‌های زیادی در رابطه با پتانسیل خطرات نانوذرات برای سلامتی انسان و محیط زیست به وجود آمده است. بنابراین، با توجه به تولید و مصرف انبوه نانوذرات نقره و احتمال بالای رهايش آنها در اکوسیستم‌های آبی، نشان داده شده است که این نانوذرات می‌توانند مخاطراتی برای آبزیان ایجاد نمایند (صادقی و همکاران، ۱۳۹۸). همچنین در مطالعات نشان داده شده که نانوذرات نقره به دلیل خصوصیات شیمیایی خاص خود و سهولت ورود از طریق کانال‌ها و انتقال دهنده‌های یونی موجود در دیواره سلولی تمایل بالایی جهت تجمع و ایجاد سمیت در موجودات زنده از خود نشان می‌دهند (Zhang *et al.*, 2019).

ماهی زبرا با (*Danio rerio*) با اسامی مترادف *Danio frankei* و *Brachydanio rerio*، گونه‌ای صلح‌جو و مقاوم است که از خانواده کپورماهیان (Cyprinidae) می‌باشد. زیستگاه طبیعی آن در آب شیرین با pH دامنه ۶/۵-۷/۵ و نواحی گرمسیری با دمای ۲۶-۲۲ درجه سانتی‌گراد گزارش شده است (Hajiaghaee *et al.*, 2009). در سال‌های اخیر در مطالعات زیادی شایستگی‌ها و مزایای ماهی زبرا، برای مطالعات سم‌شناسی ثابت شده است. از سویی، با توجه به اینکه ۷۱ درصد ژنوم این ماهی شبیه انسان است، ماهی مذکور به عنوان گونه‌ای منحصر به فرد برای مطالعات سم‌شناسی معرفی شده است (Jia *et al.*, 2019).

مطالعات نشان داده است که آلایندگی‌های فلزی باعث ایجاد سمیت و عارضه‌های مختلف در بافت آبشش (عروجعلی و همکاران، ۱۳۹۲) و مغز (Boyle *et al.*, 2013) ماهیان می‌شوند. توجه به اینکه آبزیان در معرض مستقیم این آلایندگی‌ها از جمله نانوذرات نقره هستند، به نظر می‌رسد که معرفی یک استراتژی درمانی و پیشگیری کننده در

اسپکتروفوتومتر (Perkin Elmer Lambda 25 UV/VIS) انجام شد.

گونه مورد مطالعه

گونه مورد استفاده در این تحقیق، ماهی زبرا با میانگین وزن ۲۰۰ mg بود. در این آزمایش تعداد ۴۰۰ عدد ماهی دستکاری ژنتیکی شده (با هدف زیبایی) با رنگ قرمز از مراکز مربوط به فروش ماهیان زینتی در شهر نور، مازندران خریداری و به سالن پرورش ماهی دانشکده علوم دریایی دانشگاه تربیت مدرس منتقل و به مدت ۳۰ روز تا شروع آزمایش نگهداری شدند. به منظور نگهداری ماهیان مذکور از تانک ۴۰۰ لیتری با هوادهی مستمر، دمای ۲۸ درجه سانتی‌گراد، دوره نوری ۱۲:۱۲ و اکسیژن محلول ۸ میلی‌گرم در لیتر استفاده شد. در این مدت، ماهیان مورد مطالعه با خوراک بایومار (ساخت کشور فرانسه) سه بار در روز تغذیه شدند.

تهیه خوراک

برای ساخت خوراک، ابتدا خوراک ماهی زبرا (بایومار ساخت شرکت فرانسه) را از مرکز مربوط به فروش غذای ماهیان زینتی در شهرستان نور، مازندران خریداری و سپس به پودر تبدیل گردید. برای هر تیمار دوز مشخصی از کوئرستین (ساخت شرکت سیگما) به پودر حاصله اضافه شد. سپس مقدار مشخصی آب به خوراک اضافه شده تا خمیری شکل شود. خمیر حاصله از چرخ گوشت دستی عبور داده شد. رشته‌های بدست آمده به مدت ۲۴ ساعت با آون خشک و پس از خرد کردن (متناسب با دهان ماهی مورد مطالعه) در دمای ۴ درجه سانتی‌گراد نگهداری شدند.

شرح آزمایش و تیمار بندی

در این آزمایش به منظور بررسی اثر حفاظتی کوئرستین در برابر سمیت نانوذرات نقره در بافت آبشش، مغز و نخاع ماهی زبرا، تعداد ۴ تیمار در ۳ تکرار در نظر گرفته شد (جدول ۱). بدین صورت که تعداد ۱۰ عدد ماهی برای هر تکرار در آکواریوم‌های ۴۰ لیتری قرار داده شد. پس از

خوراک آبزبان ضروری باشد. گزارش‌ها حاکی از آن است که استفاده از ترکیبات آنتی‌اکسیدانی موجب کاهش سمیت آلاینده‌ها می‌شود (Nouri *et al.*, 2019; Shirani *et al.*, 2019). برای مثال، نشان داده شده است که ترکیب سیلیمارین با کی‌لیت کردن نانوذرات فلزی موجب کاهش سمیت این نانوذرات می‌شود (نازدار و همکاران، ۱۳۹۵). همچنین در مطالعه بررسی اثر محافظتی کوئرستین، نشان داده شد که تیمار کوئرستین موجب کاهش سمیت کادمیوم می‌شود (Badr *et al.*, 2019). بنابراین، در این تحقیق اثر محافظتی کوئرستین در مقابل سمیت نانوذرات نقره به دلیل توانایی آنتی‌اکسیدانی و کی‌لیت‌کنندگی بالا آن بررسی شده است.

مواد و روش‌ها

مشخصات نانوذرات نقره

کلوئید نانوذرات نقره از شرکت نانونصب خریداری شد. این سوسپانسیون کلوئیدی حاوی ۴۰۰۰ میلی‌گرم در لیتر نانوذرات نقره می‌باشد. از پوشش سیترات به منظور پایداری بیشتر نانوذرات توسط شرکت سازنده استفاده شده است. میزان حقیقی نقره در سوسپانسیون خریداری شده با استفاده از ICP-AES, Model: 3410 ARL, Switzerland میزان ۳۹۸۰ میلی‌گرم در لیتر محاسبه شد (Joo *et al.*, 2013; Tayemeh *et al.*, 2020). علاوه بر این، میزان ۱۵ میلی‌لیتر از کلوئید نانوذرات نقره را با استفاده از فالكون آمیکون ساخت شرکت مرک آلمان به مدت یک ساعت با دور ۴۰۰۰ سانتریفیوژ کرده و نهایتاً غلظت یون نقره با استفاده از دستگاه جذب اتمی بررسی شد. جهت بررسی پتانسیل زتا و سایز هیدرودینامیک نانوذرات نقره از DLS^۱ با استفاده از دستگاه Malvern Zetasizer استفاده شد. همچنین از میکروسکوپ الکترونی عبوری TEM^۲ مدل (CarlZeiss AG - Zeiss EM900) به منظور بررسی شکل و سایز نانوذرات استفاده شد. جذب نوری نانوذرات نقره نیز با استفاده از دستگاه

^۱ Dynamic light scattering

^۲ Transmission electron microscope

مطالعه دمای آب ۲۸ درجه سانتی‌گراد، میزان اکسیژن محلول در آب ۸ میلی‌گرم در لیتر و دوره نوری ۱۲:۱۲ در نظر گرفته شد. نهایتاً با اتمام دوره ۴۰ روزه پس از ۲۴ ساعت قطع غذادهی رویارویی با نانوذرات نقره برای تیمارهای کنترل مثبت، ۲۰۰ و ۴۰۰ میلی‌گرم کوئرستین در کیلوگرم غذا انجام گرفت.

تیماربندی، مدت زمان یک هفته برای سازگاری ماهیان با شرایط جدید در نظر گرفته شد. در این مدت تمامی تیمارها با خوراک فراهم شده برای ماهیان گروه شاهد به میزان ۷-۱۰ درصد وزن بدن در سه نوبت تغذیه شدند. پس از پایان دوره سازگاری، عمل غذادهی با خوراک مخصوص هر تیمار به مدت ۴۰ روز انجام شد. در این مدت دما و اکسیژن به صورت روزانه بررسی شدند. در این

جدول ۱: تیمارهای استفاده شده جهت بررسی اثر محافظتی کوئرستین در کاهش عارضه‌های بافت آبشش ماهی زبرا (*Danio rerio*) پس از مواجهه با نانوذرات نقره

Table 1: The treatments were applied to determine protective effect of quercetin on histopathological changes of gill tissue of zebrafish (*Danio rerio*) following exposure to silver nanoparticles

ردیف	تیمار	توضیحات	مواجهه با نانوذرات نقره در پایان دوره
۱	کنترل منفی	بدون هیچ گونه افزودنی	با نانوذرات نقره مواجهه نشد.
۲	کنترل مثبت*	بدون هیچ گونه افزودنی	با نانوذرات نقره مواجهه شد.
۳	۲۰۰ میلی‌گرم کوئرستین	خوراک کنترل + ۲۰۰ میلی‌گرم کوئرستین در کیلوگرم خوراک	با نانوذرات نقره مواجهه شد.
۴	۴۰۰ میلی‌گرم کوئرستین	خوراک کنترل + ۴۰۰ میلی‌گرم کوئرستین در کیلوگرم خوراک	با نانوذرات نقره مواجهه شد.

* ماهیانی که هیچ‌گونه افزودنی به خوراک آنها اضافه نشده و در نهایت در معرض نانوذرات نقره قرار گرفتند.

۱۰۰٪ و نهایتاً با بوتانول انجام گرفت. سپس نمونه‌ها با استفاده از گزین شفاف‌سازی شده و به مدت ۱۶-۱۲ ساعت در پارافین مایع (آون با دمای حدود ۵۸ درجه سانتی‌گراد) نگهداری شدند. سپس نمونه‌ها قالب‌گیری شدند و با استفاده از دستگاه میکروتوم برش‌های ۴-۵ میکرومتری تهیه شد. در نهایت برش‌ها روی لام چسبانده شد و در آون با دمای ۳۷ درجه سانتی‌گراد به مدت ۲۴ ساعت قرار داده شدند. لام‌ها بعد از پارافین‌زدایی، با استفاده از رنگ هماتوکسیلین و اتوزین رنگ‌آمیزی شده و با میکروسکوپ نوری (عدسی ۴۰) مورد مطالعه قرار گرفتند. به منظور کمی سازی داده‌ها تعداد ۱۰ عکس از هر تکرار (۳۰ عکس از هر تیمار) بررسی و تعداد عارضه‌ها شمارش شد (Joo et al., 2013).

آنالیز آماری

تجزیه و تحلیل آماری داده‌ها با استفاده از نرم‌افزار SPSS انجام شد. برای بررسی نرمال بودن داده‌ها از آزمون

تعیین غلظت کشنده ۲۵ درصدی نانوذرات نقره

به منظور تعیین غلظت کشنده ۲۵ درصدی، ابتدا ماهی زبرا در معرض غلظت‌های مختلف نانوذرات نقره (در ۳ تکرار) بر اساس استاندارد سازمان توسعه و همکاری شماره ۲۰۳ (OECD) قرار گرفت و میزان غلظت ۲۵ درصد کشندگی نانوذرات نقره برابر با ۰/۱۵ میلی‌گرم بر میلی‌لیتر به‌دست آمد. پس از پایان دوره ۴۰ روزه تغذیه تیمارهای کنترل مثبت، ۲۰۰ و ۴۰۰ میلی‌گرم کوئرستین در کیلوگرم غذا را به مدت ۹۶ ساعت با غلظت کشنده ۲۵ درصدی نانوذرات نقره در سه تکرار در معرض قرار داده و پس از ۹۶ ساعت نمونه برداری جهت بافت شناسی انجام شد.

بافت شناسی

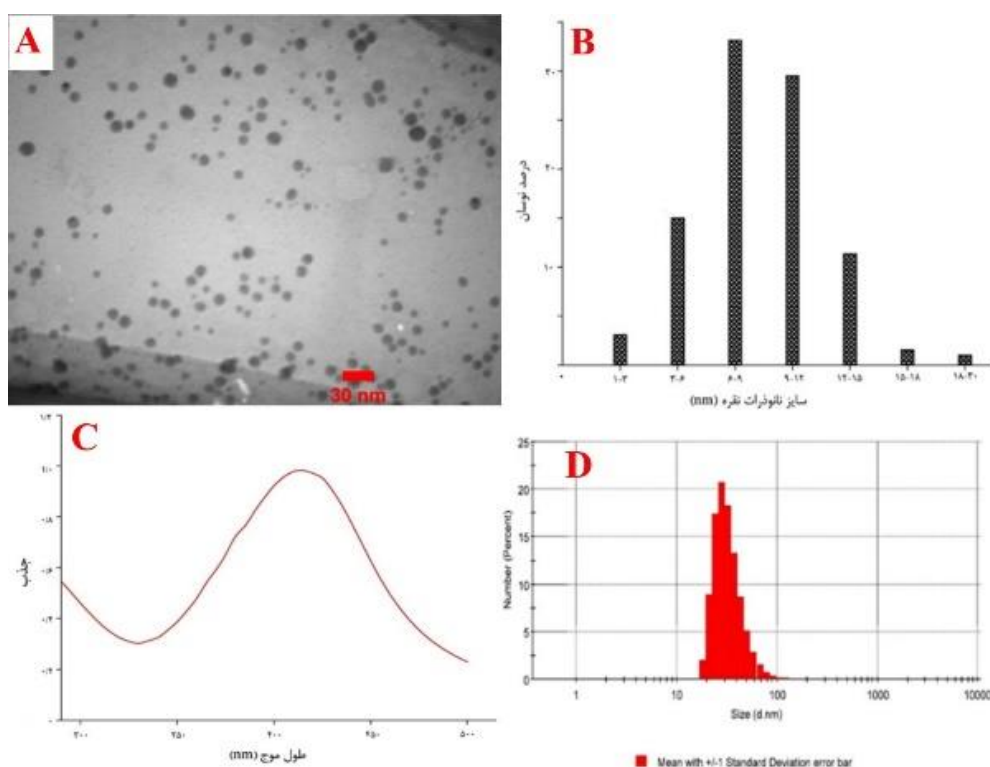
آزمایش‌های بافتی از بافت آبشش ماهی زبرا در آزمایشگاه بافت شناسی دانشکده علوم دریایی دانشگاه تربیت مدرس انجام شد. مراحل آگیری با استفاده از اتانول ۹۰٪ و

همچنین ۹۷ درصد نانوذرات اندازه‌های کمتر از ۱۰۰ نانومتر دارند (شکل B، ۱). از سویی، استوک نانوذرات نقره حاوی ۲۴۰ میلی‌گرم در لیتر یون نقره بود. همچنین پیک حاصل از جذب نوری نانوذرات نقره در طول موج ۴۱۵ نانومتر (شکل C، ۱) شکل گرفت. علاوه براین، نتایج آزمون DLS کلئوئید نانوذرات نقره نشان داد که این نانوذرات دارای میانگین اندازه ۳۳/۶۷ نانومتر (شکل D، ۱) و پتانسیل زتا ۵۳/۳۳- میلی‌ولت می‌باشند.

کولموگروف-اسمیرنوف استفاده شد. همچنین برای تعیین سطح معنی‌داری تیمارها از آزمون واریانس یک طرفه (One-way ANOVA) و Duncan در سطح معناداری ۵ درصد ($p < 0.05$) استفاده شد. آزمون دسته‌بندی تیمارها با استفاده از محاسبه میزان همبستگی عارضه‌ها در تیمارهای تحقیق بررسی شد.

نتایج

نتایج آزمون TEM نشان داد که نانوذرات نقره مورد استفاده در تحقیق دارای شکل کروی (شکل A، ۱) بوده و



شکل ۱: مشخصات نانوذرات نقره استفاده شده در تحقیق: تصویر میکروسکوپ الکترونی عبوری (TEM) نانو ذرات نقره (A)، توزیع سایز بر گرفته از تصویر TEM (B)، جذب نوری در محدوده ۲۰۰-۵۰۰ نانومتر (C) و توزیع میانگین سایز هیدرودینامیک (D)

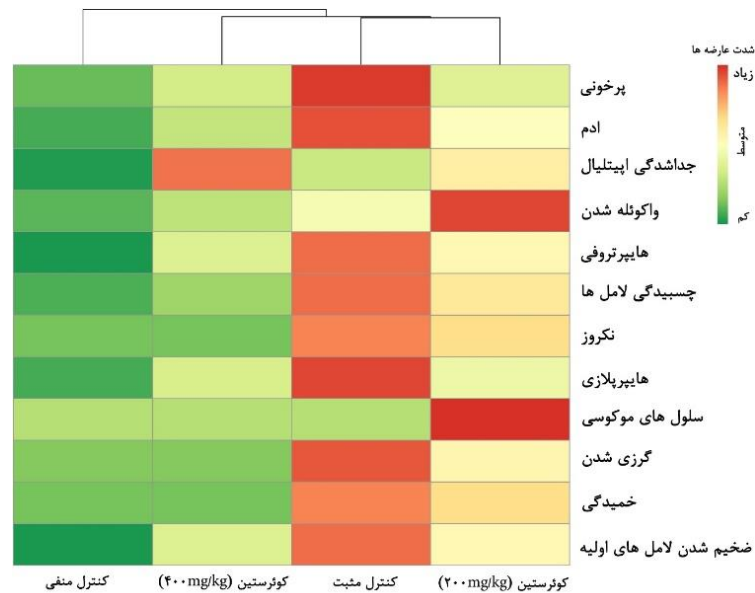
Figure 1: The characteristics of silver nanoparticles: the morphology (TEM, A); size distribution (TEM, B); absorption spectra in the range of 200-500 nm; and hydrodynamic size distribution (D)

به طور کلی، نانوذرات نقره باعث ایجاد عارضه‌های پرخونی، ادم، جداسدگی لایه اپیتلیال، واکوئل شدن، هایپرتروفی، چسبندگی لامل‌های ثانویه، نکروز، هایپرپلازی، گریزی

نتایج بافت شناسی آبشش ماهی زبرا پس از مواجهه ۹۶ ساعته با نانوذرات نقره در تیمارهای کوئرستین و شاهد مثبت و منفی در شکل‌های ۲ و ۳ نشان داده شده است.

عبارت دیگر، تیمار ۲۰۰ میلی‌گرم کوئرستین در مقایسه با کنترل مثبت، باعث کاهش معنی‌دار (حدود ۳۵-۲۵ درصد) عارضه‌های مذکور شد ($p < 0.05$). از سویی، تیمار ۴۰۰ میلی‌گرم کوئرستین سبب کاهش بیشتر شدت این عارضه‌ها (حدود ۶۰-۵۰ درصد) در مقایسه با کنترل مثبت شد ($p < 0.05$).

شدن، ضخیم شدن لامل‌های اولیه و ثانویه و خمیدگی لامل‌های ثانویه در بافت آبشش شد. شدت این عارضه‌ها در تیمارهای مختلف متفاوت بود. به عبارت دیگر، بیشترین شدت عارضه‌های مذکور در تیمار شاهد مثبت در مقایسه با تیمار شاهد منفی مشاهده شد ($p < 0.05$). در صورتی که شدت عارضه‌ها در تیمارهای کوئرستین در مقایسه با گروه شاهد مثبت کمتر بود ($p < 0.05$).




شکل ۲: شدت عارضه‌های پرخونی، ادم، جداشدگی لایه اپیتلیال، واکوئله شدن، هایپرتروفی، چسبندگی لامل‌های ثانویه، نکروز، هایپرپلازی، گریزی شدن، ضخیم شدن لامل‌های اولیه و ثانویه و خمیدگی لامل‌های ثانویه در بافت آبشش ماهی زبرا (*Danio rerio*) مواجهه شده با نانوذرات نقره، پس از ۴۰ روز تغذیه با تیمارهای تحقیق (کنترل مثبت، کنترل منفی، ۲۰۰ میلی‌گرم و ۴۰۰ میلی‌گرم کوئرستین در کیلوگرم خوراک) Figure 2: The severity of histopathological changes of edema, aneurism, epithelial lifting, vacuolization, hypertrophy, fusion of lamellae, necrosis, hyperplasia, mucous secretion, clubbed tips, and curvature caused by silver nanoparticles in the gill tissue of zebrafish (*Danio rerio*), treated with the experimental diets including 0, 200, and 400 mg kg⁻¹ quercetin for 40 days

است، این تیمار در نزدیک‌ترین فاصله با تیمار کنترل منفی قرار گرفت.

یافته‌ها به طور کلی نشان دادند که نانوذرات نقره باعث ایجاد عارضه پروخونی در بافت مغز و نخاع ماهی زبرا شده است (شکل‌های ۴ و ۵). شدت عارضه پروخونی در بافت‌های مغز و نخاع با توجه به تیمارهای تحقیق متفاوت بود. بیشترین شدت این عارضه در بافت مغز در مقایسه با تیمار شاهد منفی مربوط به تیمار شاهد مثبت بود. بعلاوه، در مقایسه با تیمار شاهد مثبت، تیمارهای ۲۰۰ و ۴۰۰ میلی‌گرم کوئرستین سبب کاهش معنی‌دار شدت این

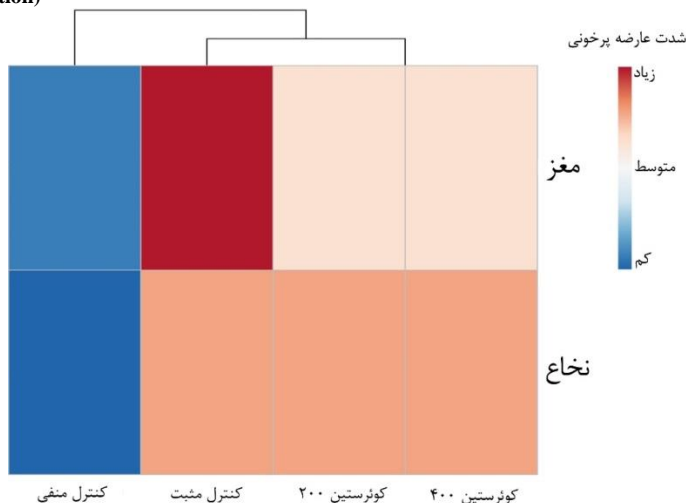
نتایج آزمون دسته‌بندی تیمارها نشان داد که تیمار شاهد مثبت و ۲۰۰ میلی‌گرم کوئرستین به دلیل دارا بودن بیشترین شدت عارضه‌های پرخونی، ادم، جداشدگی لایه اپیتلیال، واکوئله شدن، هایپرتروفی، چسبندگی لامل‌های ثانویه، نکروز، هایپرپلازی، گریزی شدن، ضخیم شدن لامل‌های اولیه و ثانویه و خمیدگی لامل‌های ثانویه در بافت آبشش در نزدیک‌ترین فاصله از هم قرار گرفتند. از سویی، با توجه به اینکه کوئرستین باعث کاهش چشم‌گیر شدت این عارضه‌ها در مقایسه با تیمار کنترل مثبت شده

عارضه در بافت مغز شدند ($p < 0.05$). همچنین شدت عارضه پرخونی در بافت نخاع در سه تیمار کنترل مثبت، ۲۰۰ و ۴۰۰ میلی گرم کوئرستین یکسان مشاهده شد.



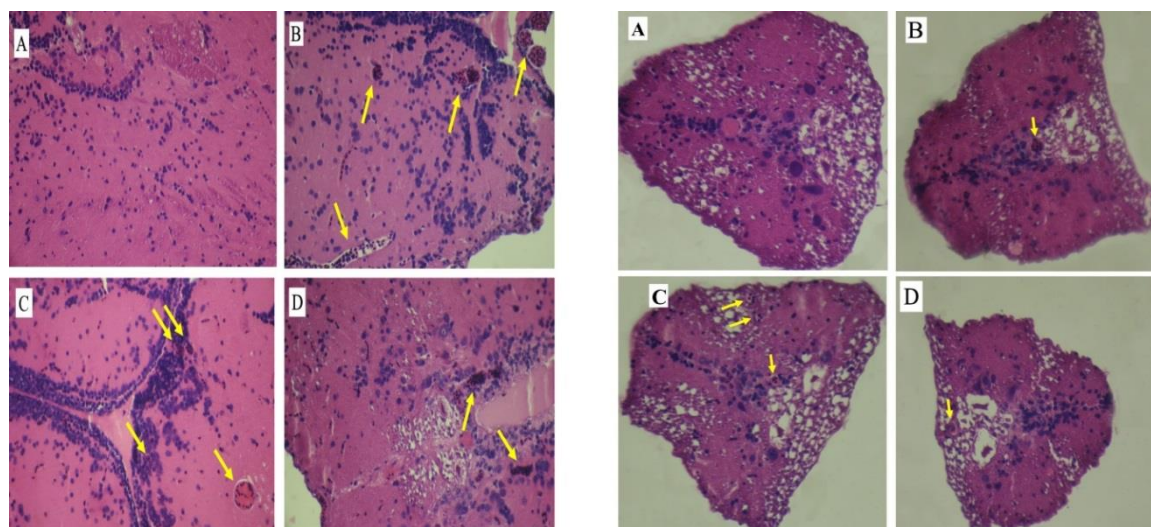
شکل ۳: تصاویر بافت آبشش ماهی زبرا (*Danio rerio*) در مواجهه با نانوذرات نقره پس از ۴۰ روز تغذیه با خوراک‌های کنترل، ۲۰۰ و ۴۰۰ میلی‌گرم کوئرستین در کیلوگرم خوراک: تصویر آبشش گروه کنترل منفی (مواجهه نشده با نانوذرات نقره) (A)، کنترل مثبت (B)، ۲۰۰ میلی‌گرم کوئرستین (C) و ۴۰۰ میلی‌گرم کوئرستین (D). پیکان‌های قرمز (نکروز)، زرد (گرزی شدن)، سبز (جداشدگی اپیتلیال)، آبی پررنگ (چسبیدگی)، مشکی (ضخیم‌شدگی لامل‌های ثانویه)، نارنجی (ادم)، آبی کم‌رنگ (پرخونی) و قهوه‌ای (خمیدگی) و همچنین شکل مربع (هایپرتروفی) نشان دهنده عارضه‌های ایجاد شده توسط نانوذرات نقره در بافت آبشش ماهی زبرا (*Danio rerio*) است. عکس‌ها توسط میکروسکوپ نوری با عدسی ۴۰ تهیه شدند.

Figure 3: The pictures of gill tissue of zebrafish (*Danio rerio*), treated with the experimental diets including 0, 200, and 400 mg kg⁻¹ quercetin, following exposure to silver nanoparticles: the picture of negative control (A), positive control (B), 200 mg kg⁻¹ of quercetin (C), and 400 mg kg⁻¹ of quercetin (D). The arrows and square demonstrated the following histopathological changes: red arrow, necrosis; yellow arrow, clubbed tips; green arrow, epithelial lifting; blue arrow, fusion of lamellae; orange arrow, edema; light blue arrow, aneurism; and brown arrow, curvature; as well as yellow square, hypertrophy. The pictures were taken by optical microscope (400× magnification)



شکل ۴: شدت عارضه پرخونی در بافت‌های مغز و نخاع ماهی زبرا (*Danio rerio*) مواجهه شده با نانوذرات نقره، پس از ۴۰ روز تغذیه با تیمارهای تحقیق (کنترل مثبت، کنترل منفی، ۲۰۰ میلی‌گرم و ۴۰۰ میلی‌گرم کوئرستین در کیلوگرم خوراک)

Figure 4: The severity of histopathological changes (blood congestion) induced by silver nanoparticles in the brain and spinal cord tissues of zebrafish (*Danio rerio*), treated with the experimental diets including 0, 200, and 400 mg kg⁻¹ quercetin for 40 days



شکل ۵: تصاویر بافت مغز (شکل سمت چپ) و بافت نخاع (شکل سمت راست) ماهی زبرا (*Danio rerio*) در مواجهه با نانوذرات نقره پس از ۴۰ روز تغذیه با خوراک‌های کنترل، ۲۰۰ و ۴۰۰ میلی‌گرم کوئرستین در کیلوگرم خوراک: تصویر بافت مغز و نخاع گروه کنترل منفی (مواجهه نشده با نانوذرات نقره) (A)، کنترل مثبت (B)، ۲۰۰ میلی‌گرم کوئرستین (C) و ۴۰۰ میلی‌گرم کوئرستین (D). پیکان‌های زرد نشان دهنده عارضه پروخونی ایجاد شده توسط نانوذرات نقره است. عکس‌ها توسط میکروسکوپ نوری با عدسی ۴۰ تهیه شدند.

Figure 5: The pictures of brain (left picture) and spinal cord (right picture) tissues of zebrafish (*Danio rerio*), treated with the experimental diets including 0, 200, and 400 mg kg⁻¹ quercetin, following exposure to silver nanoparticles: the pictures of negative control (A), positive control (B), 200 mg kg⁻¹ of quercetin (C), and 400 mg kg⁻¹ of quercetin (D). The yellow arrows demonstrated histopathological changes caused by silver nanoparticles. The pictures were taken by optical microscope (400× magnification)

بحث

در مطالعه حاضر به بررسی سمیت نانوذرات نقره در بافت آبشش، مغز و نخاع ماهی زبرا و همچنین اثر محافظتی کوئرستین بر شدت سمیت نانوذرات نقره پرداخته شده است. آبشش ماهیان در تماس مستقیم با محیط می‌باشد و اولین بافتی است که در تماس مستقیم با آلاینده‌های محیطی است. بنابراین، به عنوان شاخص زیستی مناسب جهت بررسی تاثیر آلاینده محسوب می‌شود (Velmurugan *et al.*, 2007). مطالعات نشان داده‌اند که تغییرات بافتی آبشش پس از رویارویی با نانوذرات نقره، می‌تواند نوعی پاسخ فیزیولوژیک باشد که ماهی برای جلوگیری از ورود سموم به بدن و حفظ عملکرد بافت آبشش از خود نشان می‌دهد (مخلص آبادی فراهانی و همکاران، ۱۳۹۶). به طور کلی، نانوذرات نقره سبب ایجاد عارضه‌های احتقان، ادم، جلدشدگی لایه اپیتلیال، واکنش شدن، هایپرتروفی، چسبندگی لامل‌های ثانویه، نکروز، هایپرپلازی، گریزی شدن و خمیدگی لامل‌های ثانویه در آبشش ماهی قزل آلا می‌شوند. بعلاوه، نتایج مطالعه Boyle و همکاران (۲۰۱۳) بر تاثیر نانوذرات

بافت آبشش شدند. نتایج این تحقیق با یافته‌های Griffitt و همکاران (۲۰۰۷)، Johari و همکاران (۲۰۱۵)، Abarghoei و همکاران (۲۰۱۶) و Ostaszewska و همکاران (۲۰۱۶) مطابقت داشت. همچنین یافته‌های این تحقیق با مطالعه Mansouri و Johari (۲۰۱۶) نیز مطابقت داشت. در مطالعه نشان داده شد که نانوذرات نقره سبب ایجاد عارضه‌های ادم، جلدشدگی لایه اپیتلیال، واکنش شدن، هایپرتروفی، چسبندگی لامل‌های ثانویه، نکروز، هایپرپلازی، گریزی شدن و خمیدگی لامل‌های ثانویه در بافت آبشش ماهی زبرا می‌شود. علاوه بر این، در مطالعه Joo و همکاران (۲۰۱۸) نیز یافته‌های این تحقیق تایید شد. نویسندگان این مطالعه نیز بیان کردند که نانوذرات نقره باعث ایجاد عارضه‌های مختلف مانند خمیدگی، گریزی شدن، هایپرپلازی، هایپرتروفی، چسبندگی لامل‌های ثانویه، نکروز و آنیوریزم در بافت آبشش ماهی قزل آلا می‌شوند. بعلاوه، نتایج مطالعه Boyle و همکاران (۲۰۱۳) بر تاثیر نانوذرات

بافت مغز می‌شود. همچنین در مطالعات دیگری نشان داده شده است که کوئرستین به واسطه قدرت آنتی اکسیدانی و کی‌لیت‌کنندگی بالا دارای توانایی کاهش سمیت و استرس اکسیداتیو آلاینده‌ها می‌باشد (Badr *et al.*, 2019; Nouri *et al.*, 2019; Shirani *et al.*, 2019).

با توجه به نتایج بدست آمده در خصوص سمیت نانوذرات نقره برای ماهی زبرا، می‌توان نتیجه گرفت که رهایش نانوذرات نقره سلامت آبزیان در اکوسیستم‌های آبی را با خطر مواجهه می‌کند. همچنین با توجه به اثر محافظتی کوئرستین بر سمیت نانوذرات نقره، می‌توان اینگونه برداشت کرد که استفاده از کوئرستین در خوراک آبزیان به عنوان یک استراتژی پیش‌گیری و درمان‌کننده قابل انجام می‌باشد.

تشکر و قدردانی

نویسندگان مراتب تشکر و قدردانی خود را نسبت به دانشگاه تربیت مدرس دارند. این مطالعه در قالب رساله کارشناسی ارشد با حمایت مالی دانشگاه تربیت مدرس انجام شده است.

منابع

صادقی، ف.، یوسفزادی، م. و مشجور، س.، ۱۳۹۸. مقایسه سمیت سه نوع محصول تجاری از نانو ذرات نقره کلوییدی در لارو بارناکل (*Amphibalanus Amphitrite*) مجله علمی شیلات ایران، ۲۸(۱): DOI: ۱۲۹-۱۱۹.

10.22092/ISFJ.2019.118887.

عروجعلی، م.، پیکان، ح.ف.، درافشان، س. و محبوبی، ص.ن.، ۱۳۹۲. اثر غلظت‌های تحت‌کشنده کادمیوم بر برخی تغییرات بافتی در آبشش بچه تاس‌ماهی استرلیاد پرورشی (*Acipenser ruthenus*). مجله علمی شیلات ایران، ۲۲(۴): ۷۱-۸۱.

مخلص‌آبادی‌فراهانی، الف.، درافشان، س. و پیکان، ح.ف.، ۱۳۹۶. کاهش آسیب‌های هیستوپاتولوژیک آبشش ماهی پرت (*Cichlasoma citrinellum* × *Cichlasoma synspilum*) در

تیتانیوم بر بافت‌های آبشش و مغز ماهی قزل‌آلای رنگین‌کمان نیز در تایید یافته‌های مطالعه حاضر نشان داد که نانوذرات تیتانیوم علاوه بر ایجاد عارضه‌های مختلف در بافت آبشش، باعث ایجاد عارضه پرخونی در بافت مغز شدند.

مطالعه حاضر علاوه بر بررسی تاثیر سمیت نانوذرات نقره در بافت آبشش، مغز و نخاع ماهی زبرا، به بررسی اثر محافظتی کوئرستین در دو سطح ۲۰۰ و ۴۰۰ میلی‌گرم در کیلوگرم خوراک پرداخته است. نتایج این بخش از مطالعه نشان داد که سطح ۲۰۰ و ۴۰۰ میلی‌گرم کوئرستین در کیلوگرم خوراک به‌ترتیب باعث کاهش ۲۵ تا ۳۵ و ۵۰ تا ۶۰ درصدی شدت عارضه‌های ناشی از نانوذرات نقره در بافت آبشش ماهی زبرا شد. از سویی، تیمارهای مذکور باعث کاهش شدت عارضه پرخونی در بافت مغز شدند. بنابراین، می‌توان احتمال داد که کوئرستین به دلیل قدرت آنتی اکسیدانی و کی‌لیت‌کنندگی بالا می‌تواند باعث کاهش سمیت نانوذرات نقره شود. در این راستا، در مطالعه Bu و همکاران (۲۰۱۱) نشان داده شد که کوئرستین به‌واسطه توان آنتی اکسیدانی و کی‌لیت‌کنندگی بالا توان مهار سمیت کادمیوم را در موش دارد. در مطالعه مخلص‌آبادی‌فراهانی و همکاران (۱۳۹۶) استفاده از آستاگزانتین در خوراک ماهی پرت (*Cichlasoma synspilum*) سبب کاهش شدت عارضه‌های بافت آبشش در مواجهه با نانوذرات نقره گردید. در مطابقت با یافته‌های مطالعه حاضر، نازدار و همکاران (۱۳۹۵) نشان دادند که استفاده از سلیمارین در خوراک ماهی قزل‌آلای رنگین‌کمان باعث کاهش عارضه‌های نانوذرات نیکل در بافت آبشش این ماهی می‌شود و دلیل این امر را پتانسیل آنتی اکسیدانی بالای سلیمارین دانستند. همچنین در مطالعه Ahmed و Hussein (۲۰۱۷) بر تاثیر نانوذرات نقره بر سمیت عصبی موش، نشان داده شد که نانوذرات نقره با ایجاد عارضه‌های ادم، واکنش‌دهی و آسیب به نورون‌ها باعث تداخل در عملکرد سیستم عصبی می‌شوند. علاوه بر این، این تحقیق نشان داد که تیمار روتین به‌واسطه خواص آنتی اکسیدانی و کی‌لیت‌کنندگی بالا باعث کاهش شدت این عارضه‌ها در

- R.D., 2013.** Subtle alterations in swimming speed distributions of rainbow trout exposed to titanium dioxide nanoparticles are associated with gill rather than brain injury. *Aquatic Toxicology*, 126:116-127. DOI: 10.1016/j.aquatox.2012.10.006.
- Bu, T., Mi, Y., Zeng, W. and Zhang, C., 2011.** Protective effect of quercetin on cadmium-induced oxidative toxicity on germ cells in male mice. *The Anatomical Record: Advances in Integrative Anatomy and Evolutionary Biology*, 294(3): 520-526. DOI: 10.1002/ar.21317
- Chanda, S. and Ramachandra, T.V., 2019.** A review on some Therapeutic aspects of Phytochemicals. *International Journal of Pharmacy and Life Sciences*, 10(1).
- D'Andrea, G., 2015.** Quercetin: A flavonol with multifaceted therapeutic applications?. *Fitoterapia*, 106: 256-271. DOI: 10.1016/j.fitote.2015.09.018.
- Farkas, J., Christian, P., Urrea, J.A.G., Roos, N., Hassellöv, M., Tollefsen, K.E. and Thomas, K.V., 2010.** Effects of silver and gold nanoparticles on rainbow trout (*Oncorhynchus mykiss*) hepatocytes. *Aquatic Toxicology*, 96(1): 44-52. DOI: 10.1016/j.aquatox.2009.09.016.
- Griffitt, R.J., Weil, R., Hyndman, K.A., Denslow, N.D., Powers, K., Taylor, D. and Barber, D.S., 2007.** Exposure to copper nanoparticles causes gill injury and acute lethality in zebrafish (*Danio rerio*). *Environmental Science and Technology*, 41(23): 8178-8186. DOI: 10.1021/es071235e.
- مواجهه با نانو ذرات نقره محلول در آب از طریق تغذیه با جیره حاوی آستاگزانتین و نمک صفاوی. مجله پژوهش‌های جانوری ۵(۷): ۱-۱۱.
- نازدار، ن.، فرهنگي، م.، ایمانی، الف.، سروی مغانلو، ک. و رازی، م.، ۱۳۹۵. تأثیر سیلیمارین جیره غذایی در کاهش آسیب بافت آبشش قزل آلاي رنگین کمان *Oncorhynchus mycoses* (Walbaum, 1792) تغذیه شده با نانو ذره اکسید نیکل. نشریه پژوهش‌های ماهی شناسی کاربردی ۴(۴): ۹۸-۱۱.
- Abarghoei, S., Hedayati, A., Ghorbani, R., Miandareh, H.K. and Bagheri, T., 2016.** Histopathological effects of waterborne silver nanoparticles and silver salt on the gills and liver of goldfish *Carassius auratus*. *International Journal of Environmental Science and Technology*, 13(7): 1753-1760. DOI: 10.1007/s13762-016-0972-9.
- Ahmed, M.M. and Hussein, M.M., 2017.** Neurotoxic effects of silver nanoparticles and the protective role of rutin. *Biomedicine and Pharmacotherapy*, 90:731-739. DOI: 10.1016/j.biopha.2017.04.026.
- Badr, G.M., Elsaywy, H., Sedky, A., Eid, R., Ali, A., Abdallah, B.M., Alzahrani, A.M. and Abdel-Moneim, A.M., 2019.** Protective effects of quercetin supplementation against short-term toxicity of cadmium-induced hematological impairment, hypothyroidism, and testicular disturbances in albino rats. *Environmental Science and Pollution Research*, 26(8): 8202-8211. DOI: 10.1007/s11356-019-04276-1.
- Boyle, D., Al-Bairuty, G.A., Ramsden, C.S., Sloman, K.A., Henry, T.B. and Handy,**

- Hajiaghaee, R., Bagherzadeh, Z.A.H.R.A., Zarea, B., Faramarzi, M.A. and Shahverdi, A.R., 2009.** Zebra Fish: Technology for Natural Product Discovery. *Journal of Medicinal Plants*, 4(32): 14-24.
- Hristozov, D. and Malsch, I., 2009.** Hazards and risks of engineered nanoparticles for the environment and human health. *Sustainability*, 1(4): 1161-1194. DOI: 10.3390/su1041161.
- Jia, H.R., Zhu, Y.X., Duan, Q.Y., Chen, Z. and Wu, F.G., 2019.** Nanomaterials meet zebrafish: Toxicity evaluation and drug delivery applications. *Journal of Controlled Release*, 1(2): 301-318. DOI: 10.1016/j.jconrel.2019.08.022.
- Johari, S.A., Kalbassi, M.R., Yu, I.J. and Lee, J.H., 2015.** Chronic effect of waterborne silver nanoparticles on rainbow trout (*Oncorhynchus mykiss*): histopathology and bioaccumulation. *Comparative Clinical Pathology*, 24(5): 995-1007. DOI: 10.1007/s00580-014-2019-2.
- Joo, H.S., Kalbassi, M.R., Yu, I.J., Lee, J.H. and Johari, S.A., 2013.** Bioaccumulation of silver nanoparticles in rainbow trout (*Oncorhynchus mykiss*): influence of concentration and salinity. *Aquatic Toxicology*, 140: 398-406. DOI:10.1016/j.aquatox.2013.07.003.
- Joo, H.S., Kalbassi, M.R. and Johari, S.A., 2018.** Hematological and histopathological effects of silver nanoparticles in rainbow trout (*Oncorhynchus mykiss*)—how about increase of salinity?. *Environmental Science and Pollution Research*, 25(16): 15449-15461. DOI: 10.1007/s11356-018-1663-5.
- Mansouri, B. and Johari, S.A., 2016.** Effects of short-term exposure to sublethal concentrations of silver nanoparticles on histopathology and electron microscope ultrastructure of zebrafish (*Danio rerio*) gills. *Iranian Journal of Toxicology*, 10(1): 15-20
- Nouri, A., Heidarian, E., Amini-Khoei, H., Abbaszadeh, S. and Basati, G., 2019.** Quercetin through mitigation of inflammatory response and oxidative stress exerts protective effects in rat model of diclofenac-induced liver toxicity. *Journal of Pharmacy and Pharmacognosy Research*, 7(3): 200-212.
- Ostaszewska, T., Chojnacki, M., Kamaszewski, M. and Sawosz-Chwalibóg, E., 2016.** Histopathological effects of silver and copper nanoparticles on the epidermis, gills, and liver of Siberian sturgeon. *Environmental Science and Pollution Research*, 23(2): 1621-1633. DOI: 10.1007/s11356-015-5391-9.
- Pês, T.S., Saccol, E.M., Londero, É.P., Bressan, C.A., Ourique, G.M., Rizzetti, T.M., Prestes, O.D., Zanella, R., Baldisserotto, B. and Pavanato, M.A., 2018.** Protective effect of quercetin against oxidative stress induced by oxytetracycline in muscle of silver catfish. *Aquaculture*, 484: 120-125. DOI: 10.1016/j.aquaculture.2017.10.043.

- Shirani, M., Alizadeh, S., Mahdavinia, M. and Dehghani, M.A., 2019.** The ameliorative effect of quercetin on bisphenol A-induced toxicity in mitochondria isolated from rats. *Environmental Science and Pollution Research*, 26(8):7688-7696. DOI: 10.1007/s11356-018-04119-5.
- Tayemeh, M.B., Esmailbeigi, M., Shirdel, I., Joo, H.S., Johari, S.A., Banan, A., Nourani, H., Mashhadi, H., Jami, M.J. and Tabarrok, M., 2020.** Perturbation of fatty acid composition, pigments, and growth indices of *Chlorella vulgaris* in response to silver ions and nanoparticles: A new holistic understanding of hidden ecotoxicological aspect of pollutants. *Chemosphere*, 238: 124576. DOI: 10.1016/j.chemosphere.2019.124576.
- Thassu, D., Pathak, Y. and Deleers, M., 2007.** Nanoparticulate drug-delivery systems: an overview. In *Nanoparticulate Drug Delivery Systems*, 21-52.
- Velmurugan, B., Selvanayagam, M., Cengiz, E.I. and Unlu, E., 2007.** Histopathology of lambda-cyhalothrin on tissues (gill, kidney, liver and intestine) of *Cirrhinus mrigala*. *Environmental Toxicology and Pharmacology*, 24(3): 286-291. DOI: 10.1016/j.etap.2007.07.001.
- Wang, W., Sun, C., Mao, L., Ma, P., Liu, F., Yang, J. and Gao, Y., 2016.** The biological activities, chemical stability, metabolism and delivery systems of quercetin: A review. *Trends in Food Science and Technology*, 56:21-38. DOI: 10.1016/j.tifs.2016.07.004.
- Zeng, X., Xi, Y. and Jiang, W., 2019.** Protective roles of flavonoids and flavonoid-rich plant extracts against urolithiasis: a review. *Critical Reviews in Food Science and Nutrition*, 59(13):2125-2135. DOI: 10.1080/10408398.2018.1439880.
- Zhang, W., Ke, S., Sun, C., Xu, X., Chen, J. and Yao, L., 2019.** Fate and toxicity of silver nanoparticles in freshwater from laboratory to realistic environments: a review. *Environmental Science and Pollution Research*, 26(8):7390-7404. DOI: 10.1007/s11356-019-04150-0.

Protective effect of quercetin on gill, brain, and spinal cord tissues of zebrafish (*Danio rerio*) against silver nanoparticles

Behzadi Tayemeh M.¹; Kalbassi M.R.^{2*}; Paknejad H.³

*Kalbassi_m@modares.ac.ir

1-Department of Marine Sciences, Tarbiat Modares University, Mazandaran, Noor, Iran.

2-Department of Fisheries and Environmental Sciences, Gorgan University of Agricultural Sciences and Natural Resources, Gorgan, Iran.

Abstract

The present study was objected to determine protective effect of quercetin (Qu) on toxicity of silver nanoparticles (AgNPs) in gill, brain, and spinal cord tissues of zebrafish (*Danio rerio*). The fish (n= 120; average weight= 200±15 mg) were assigned into 4 treatments (in three replicate) and fed with experimental diets containing following additive for 40 days: negative and positive controls (without additive), low dose of Qu (L.Qu, 200 mg kg⁻¹ diet), and high dose of Qu (H.Qu, 400 mg kg⁻¹ diet). After feeding trial, the fish were exposed at LC₂₅ of silver nanoparticles (0.15 mg L⁻¹). The results of this study showed that AgNPs induced histopathological changes of edema, aneurism, epithelial lifting, vacuolization, hypertrophy, fusion of lamellae, necrosis, hyperplasia, mucous secretion, clubbed tips, and curvature in gill tissue, and blood congestion in brain and spinal cord tissues. The highest severity of these histopathological changes observed in the positive control when compared to negative control (p<0.005). L.Qu treatment reduced the severity of these changes about 25-35% when compared to positive control (p<0.005). The fish fed H.Qu illustrated the lowest severity of histopathological changes (p<0.005). Furthermore, L.Qu and H.Qu treatments decreased the severity of blood congestion in brain tissue (p<0.005). Quercetin, taken together, could be employ as a preventive and therapeutic strategies to ameliorate toxicity of AgNPs.

Keywords: histopathology, Toxicity, Quercetin, Zebrafish, Silver Nanoparticles

*Corresponding author