



یافته علمی کوتاه:

مطالعه شیوع عارضه کبد چرب در ماهیان قزل آلائی رنگین کمان (*Oncorhynchus mykiss*) پرورشی در مزارع شهرستان شاهرود، استان سمنان

سپیده امیراحمدی^۱، بابک شعبی عمرانی^{*}، سهیل علی نژاد^۲

*babak.shoaiabi@kiauu.ac.ir

۱- گروه بهداشت، دانشکده دامپزشکی، واحد کرج، دانشگاه آزاد اسلامی، کرج، ایران
۲- مؤسسه آموزش و ترویج کشاورزی، سازمان تحقیقات، آموزش و ترویج کشاورزی، تهران، ایران

تاریخ پذیرش: مهر ۱۴۰۲

تاریخ دریافت: شهریور ۱۴۰۲

لغات کلیدی: قزل آلائی رنگین کمان، کبد چرب، جیره غذایی، آبهای داخلی

مقدمه

ماهی قزل آلائی رنگین کمان (*Oncorhynchus mykiss*) به لحاظ پذیرش خوب شرایط اسارت و تراکم پذیری، از مناسبترین و مهمترین گونه‌های قابل پرورش به حساب می‌آید. این ماهی جزو ۱۰ ماهی پرورشی مطرح آبی پروری در دنیا است (Cai et al., 2019; Karimi et al., 2021). تولید ماهی قزل آلائی رنگین کمان در ایران از روند رو به رشد معنی‌داری برخوردار است. میزان تولید از ۲۵۱۴ تن در سال ۱۳۷۶ (Statistical yearbook of Iran fisheries 1997-) تا ۱۸۹۹۳۲ تن در سال ۱۴۰۰ رسیده است (2006, 2007 Statistical yearbook of Iran fisheries 2016-2021, 2022).

در پرورش موفقیت‌آمیز ماهی، بعد از خصوصیات فیزیکی و شیمیایی آب، غذا دارای مهم‌ترین نقش است (Sadjadi, 2017). مهم‌ترین اقدام در این فرایند، تهیه غذای با کیفیت و روش غذادهی مناسب است. در مزارع پرورش ماهیان سردابی، ۶۰-۵۰ درصد هزینه‌های جاری برای تامین غذاست (Karimzadeh et al., 2020). با توجه به هزینه بالای

تأمین منابع پروتئینی باید تا حد امکان برای تأمین انرژی جیره غذایی از منابع غیر پروتئینی شامل چربی‌ها و کربوهیدرات‌ها استفاده شود (Mahmoud Aghdam and Yousefi Siahkalroodi, 2009). چربی‌ها نقش مهمی به عنوان منبع تأمین کننده انرژی در ماهیان ایفاء می‌کنند (López et al., 2009). چربی می‌تواند از استفاده پروتئین به عنوان منبع انرژی جلوگیری کند و تولید آمونیاک را محدود نماید (Subhadra et al., 2006). مشکل از آنجایی شروع می‌شود که برای کاهش هزینه تولید، از کیفیت جیره کاسته شود. یکی از این موارد افزایش چربی در جیره است.

عارضه کبد چرب در ماهیان آب شیرین و شور که با ترکیبات مختلف غذایی تغذیه می‌شوند، عامل اصلی کندی رشد، بیماری و مرگ است. علت این عارضه در گونه‌های مختلف ماهیان، تغذیه بیش از حد با کربوهیدرات، چربی و فسفولیپید یا پروتئین‌هایی است که در متابولیسم چربی‌ها دخیل هستند (Gang et al., 2006). در گونه‌های مختلف ماهی، توانایی ذخیره کردن و متابولیسم چربی‌های اضافی

وجود در جیره غذایی تا حد زیادی متفاوت است (Spanò et al., 2004). کبد یکی از مهم‌ترین اندام‌های سوخت و ساز چربی‌ها در بدن جانوران است. در قزل‌آلای رنگین‌کمان توانایی ذخیره کردن چربی محدود است و چربی اضافی موجود در جیره می‌تواند به داخل کبد نفوذ کند، در داخل آن تجمع یابد و باعث ایجاد عارضه کبد چرب گردد (Azadikhah et al., 2013). عارضه کبد چرب در قزل‌آلای رنگین‌کمان به دلیل تغذیه بیش از حد در دمای پایین یا تغذیه از چربی‌های اشباع شده یا اکسید شده است که موجب تجمع چربی در کبد شود و از آنجایی که کبد ظرفیت زیادی برای ذخیره چربی ندارد، مستعد اتواکسیداسیون و ذخیره سروئید می‌گردد (Roberts, 2007; Haghghi, 2012). این عارضه بیشتر در فصل زمستان و در آزاد ماهیانی که در جیره آنها مقادیر زیادی چربی غیر اشباع (بالای ۱۸-۱۵ درصد) وجود دارد یا جیره آنها از نظر اسیدهای چرب ضروری و برخی ویتامین‌ها (بیوتین و کولین) کمبود داشته باشد، دیده می‌شود. همچنین تغذیه ماهیان با مواد غذایی که اسیدهای چرب غیراشباع آنها اکسید شده باشد به‌ویژه در غذاهای فاقد مواد آنتی‌اکسیدان یا ویتامین E که در شرایط نامطلوب نگهداری شده‌اند، باعث بروز این عارضه می‌گردد (Haghghi, 2007). بیشترین میزان مرگ‌ومیر در ماهیان جوان به‌واسطه آسیب‌های جبران‌ناپذیری چون دژنراسانس کبد و پانکراس و نکروزه شدن سلول‌های کبدی ناشی از کمبود اسیدهای چرب ضروری است (Rainuzzo et al., 1997; Gang et al., 2006).

مواد و روش کار

۲۰۰ عدد ماهی قزل‌آلای رنگین‌کمان پرورشی در دو فصل پاییز (۱۰۰ نمونه) و زمستان (۱۰۰ نمونه) از ۲۰ مزرعه شهرستان شاهرود، استان سمنان تهیه شد (جدول ۱). از هر مزرعه ۱۰ نمونه پس از زیست‌سنجی در سه گروه وزنی ۳۰۰-۴۰۰ گرم، ۴۰۰-۵۰۰ گرم و ۵۰۰-۶۰۰ گرم جمع‌آوری و در شرایط خنک بلافاصله به آزمایشگاه منتقل شدند.

جدول ۱: تعداد نمونه‌های ماهی در هر محدوده وزنی درفصول پاییز و زمستان

Table 1: Samples' quantity in each weight group in autumn and winter

Season	Sample numbers in weight-range groups (g)		
	300-400	400-500	500-600
Autumn	41	36	23
Winter	42	32	26

به عارضه کبد چرب در نظر گرفته شدند. نمونه‌های مزبور، بلافاصله داخل ظرف حاوی فرمالین ۱۰ درصد قرار داده شدند. از نمونه‌ها مقاطعی با ضخامت ۵ میکرون تهیه و به‌وسیله H&E رنگ آمیزی شدند (Roberts, 2012). لام‌های تهیه شده با میکروسکوپ نوری دو چشمی با بزرگنمایی ۱۰۰ از نظر حضور، نفوذ و وجود چربی و نکروز

در آزمایشگاه، نمونه‌ها کالبدگشایی و کبدها از نظر ظاهری مورد بررسی قرار گرفتند. نمونه‌های کبد مشکوک به عارضه کبد چرب از نمونه‌های سالم جدا شدند. کبدهایی که دچار تغییر رنگ (زرردی، سفید شیری و قهوه‌ای روشن)، تورم و بزرگی، گرد شدن لبه‌ها و حتی شکنندگی، وجود نقاط خونریزی و پرخونی در سطح بودند، به عنوان کبد مشکوک

تهیه گردید. در بررسی تغییرات آسیب‌شناسی بافتی نمونه‌ها، تجمع واکوئل چربی، تغییر در سیتوپلاسم سلول‌های کبدی، خارج از مرکز بودن هسته در سلول کبدی، بزرگتر بودن سلول‌های کبدی نسبت به حالت طبیعی (شکل ۱: کبد سالم و شکل ۲: کبد چرب) و نکروز به صورت بسیار محدود از نوع انعقادی نیز مشاهده شد.

در سلول‌های کبد ماهی مورد بررسی قرار گرفتند. در تحلیل آماری از آزمون ناپارامتریک کای دو (کای اسکوتر) و نرم افزار SPSS 22 استفاده شد.

نتایج

از میان ۲۰۰ نمونه جمع‌آوری شده از ۲۰ مزرعه در دو فصل پاییز و زمستان در کل شش نمونه کبد مشکوک به عارضه کبد چرب شناسایی شدند (جداول ۲ و ۳) و از آنها لام بافتی

جدول ۲: وضعیت میزان بروز کبد چرب در فصل پاییز و زمستان به تفکیک گروه وزنی ماهیان قزل‌آلای رنگین‌کمان در شهرستان شاهرود

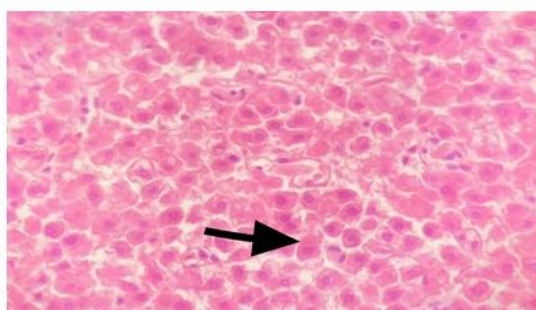
Table 2: Incidence of fatty liver in autumn and winter in each weight group of rainbow trout in Shahrood

No.	Season	300-400 g	400-500 g	500-600 g	Fatty liver
1	Autumn				+
2	Autumn				+
3	Winter				+
4	Winter				-
5	Winter				+
6	Winter				+

جدول ۳: نتایج نمونه‌های کبد اخذ شده از ماهیان قزل‌آلای رنگین‌کمان در سه دامنه وزنی در شهرستان شاهرود

Table 3: Results of collected livers from rainbow trout samples in three weight groups in Shahrood

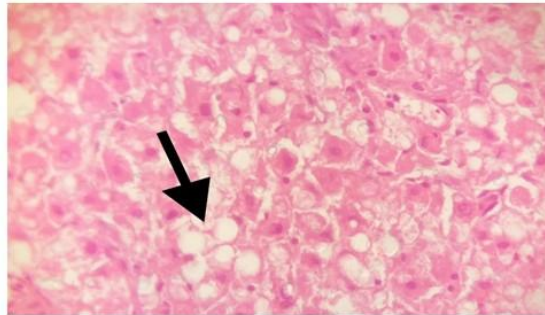
Weight range (g)	Fatty livers		Qi square	P value
	Positive	Negative		
300-400	0	83		
400-500	2	66	4.82	0.09
500-600	3	46		



شکل ۱: سلول‌های کبدی در بافت سالم کبد ماهی قزل‌آلای رنگین‌کمان در گروه وزنی ۳۰۰-۴۰۰ گرم، در نمونه کبد سالم، هپاتوسیت‌ها دارای شکل و اندازه نرمال خود بوده و هسته در مرکز قرار دارد و ذرات چربی خیلی کوچک هستند (رنگ آمیزی H&E، بزرگنمایی

(X400)

Figure 1: Normal hepatocyte in liver tissue of rainbow trout in 300-400 g weight group. In liver tissue, the size and form of hepatocytes are normal and the nucleus is centric as well as tiny lipid droplets (H&E. X400)



شکل ۲: انباشتگی واکوئل چربی در نمونه بافت‌شناسی کبد در عارضه کبد چرب در ماهی قزل‌آلای رنگین‌کمان در گروه وزنی ۴۰۰-۵۰۰ گرم (رنگ آمیزی H&E، بزرگنمایی X4)

Figure 2: Aggregation of lipid vacuole in liver tissue in fatty liver of rainbow trout in 400-500 g weight group (H&E, X40)

اجتناب‌ناپذیر کرده است. گنجاندن مناسب منابع غیر پروتئینی نظیر چربی و کربوهیدرات به عنوان منبع انرژی موجب بهبود بازده و کاهش هزینه خوراک می‌گردد (Watanabe, 1982; Li *et al.*, 2012). در محدوده خاص، افزایش سطح چربی جیره موجب بهبود بازده خوراک در گونه‌هایی از ماهیان شده است (Cho *et al.*, 2005; Du *et al.*, 2005). اما چربی بالای جیره‌ها معمولاً منجر به تجمع چربی در ماهی می‌گردد (Lee *et al.*, 2002). در ماهیانی که از قابلیت بالای هضم چربی برخوردارند، افزایش سهم چربی در جیره بدون آسیب به سلامت و رشد ماهی موجب کاهش میزان پروتئین جیره و کاهش هزینه تولید خواهد شد (Gang *et al.*, 2006). کبد ماهی نسبت به محرک‌های شیمیایی بسیار حساس است، زیرا جریان خون در کبد ماهی به نسبت کند بوده و دفع سموم شیمیایی و متابولیت‌ها در کبد ماهی تدریجی بوده و میزان صفرا نیز در ماهی کمتر است. عمده تغییرات در کبد ماهی به صورت تغییر در چربی است که به صورت منتشر یا ناحیه‌ای مشاهده می‌گردد (Penrith *et al.*, 1994).

با افزایش سطح چربی، انرژی مورد نیاز به شکل مطلوب‌تری از طریق چربی جیره تأمین می‌شود و پروتئین در مسیر اصلی خود به منظور تأمین آمینو اسیدهای ضروری جهت ساخت بافت قرار می‌گیرد (Haghparsat *et al.*, 2014). اما سطح نامناسب پروتئین و چربی و نسبت این دو ممکن است باعث کاهش عملکرد رشد، افزایش هزینه تولید و کاهش کیفیت آب شود (Gao *et al.*, 2010). در آزاد ماهیان چربی

تعداد نمونه‌های مشکوک مورد بررسی در فصل پاییز ۲ و در فصل زمستان ۴ مورد بود که طبق بررسی‌های میکروسکوپی، ۵ نمونه به عنوان نمونه مثبت تأیید شد. در ضمن، بین بروز و عدم بروز کبد چرب فصل پاییز و زمستان تفاوت معناداری وجود ندارد ($p=0/65$).

بحث

هدف اصلی در صنعت آبی‌پروری دسترسی به حداکثر میزان رشد و بازماندگی است. غذا و مدیریت تغذیه آبریان پرورشی در دسترسی به حداکثر میزان رشد و سلامتی آبریان نقش کلیدی دارند (Somanath *et al.*, 2000). کیفیت و کمیت جیره از مواردی است که می‌تواند در سرعت رشد، افزایش تولید و قیمت تمام شده حائز اهمیت باشد (Mohseni *et al.*, 2019). پروتئین از بخش‌های گران‌قیمت و اصلی جیره بوده و پودر ماهی از منابع اصلی تأمین آن در خوراک ماهی است. ماهی ترجیحاً از پروتئین جیره به عنوان منبع انرژی استفاده می‌کند. از سوی دیگر، تولید گسترده آبریان پرورشی به‌خصوص قزل‌آلای رنگین‌کمان، ماهی آزاد اقیانوس اطلس، تاسماهیان و میگوهای پرورشی که مصرف بالای پودر ماهی در جیره غذایی آنها وجود دارد (Tacon and Metian, 2008)، فشار زیادی را بر ذخایر طبیعی تأمین‌کننده پودر و روغن ماهی ایجاد کرده است. افزایش تقاضا، قیمت بالا و دسترسی غیرقابل اطمینان در آینده به پودر ماهی، جایگزینی کلی یا جزئی پودر و روغن ماهی در جیره غذایی آبریان را

کیفیت پایین مواد اولیه، اشتباهات کارخانجات سازنده غذا یا ضعف مدیریت در تغذیه صحیح ماهیان، باعث ایجاد آسیب‌های ناشی از سوء تغذیه در ماهیان پرورشی می‌شود و حتی ممکن است منجر به تلفات سنگینی گردد. بدیهی است این مشکل در ماهیان پرورشی که کل وزن خود را از جیره غذایی بدست می‌آورند بیشتر دیده می‌شود. کمبودها و بیماری‌های تغذیه‌ای، بیشتر به علت اکسیدشدن چربی جیره، کپک‌های ناشی از خشک نشدن کامل پلت‌ها و کمبودهای ناشی از اثرات متقابل آنتاگونیست‌ها در محتویات غذایی در جیره‌های فرموله شده است. زمانی که جیره غذایی با رطوبت بالا در مزارع ساخته می‌شود، به علت اشتباه در مخلوط کردن مواد مغذی مورد نیاز، احتمال کمبود یا سندرم‌های ناشی از نامتعادل بودن جیره بیشتر می‌گردد. به‌رحال، تن‌ها از طریق شناخت میزان مطلوب مورد نیاز هر ماده غذایی و علائم ناشی از کمبود هر کدام از این مواد می‌توان به شناختی حقیقی از ضایعات پاتولوژیک ناشی از مشکلات تغذیه‌ای رسید (Haghighi, 2007).

کم کردن دفعات تغذیه در فصول سرد، اصلاح جیره غذایی و کاهش درصد چربی به کمتر از ۱۸ درصد، نظافت انبار غذا و توجه به دما و رطوبت آن و افزودن مواد آنتی‌اکسیدان به میزان ۱۵۰-۱۰۰ گرم در تن هنگام نگهداری غذاهای خشک، افزودن کبد خام گاو به جیره غذایی، از جمله موارد مهم در پیشگیری عارضه کبد چرب است (Azadikhah *et al.*, 2013).

به طور کلی، کبدی با رسوب چربی یا تجمع واکوئل‌های چربی را کبد چرب می‌گویند که با التهاب کبد مشخص می‌شود. اگر این عارضه به‌موقع تشخیص داده نشود، ممکن است سبب سیروز کبدی شده و سبب مشکلات جدی‌تری شود. در آبزیان بیشترین مشکل عارضه کبد چرب متوجه آزاد ماهیان است. در آزاد ماهیان به‌ویژه قزل‌آلای رنگین‌کمان توانایی ذخیره چربی محدود است و چربی اضافی موجود در جیره می‌تواند به کبد نفوذ کند و با تجمع در آن باعث عارضه کبد چرب گردد (Vardastzadeh and Ahmadniaye motlagh, 2017). در صورت تغذیه از جیره‌های حاوی اسیدهای چرب اشباع، مقادیر بالای کربوهیدرات و مقادیر ناکافی آنتی‌اکسیدان‌هایی نظیر

اضافی موجود در جیره می‌تواند به داخل کبد نفوذ و در داخل آن تجمع یابد و باعث ایجاد عارضه کبد چرب گردد. در بین آزاد ماهیان، قزل‌آلای رنگین‌کمان از حساسیت بیشتری نسبت به این عارضه برخوردار است. ماهی‌هایی همانند قزل‌آلا در رژیم غذایی خود کربوهیدرات‌ها را کمتر مصرف می‌کنند و اضافه آن در سلول‌های کبدی به صورت گلیکوژن تجمع می‌یابد (Halver and Hardy, 2003). اگر نفوذ چربی زیاد باشد، عملکرد کبد دچار اختلال شده و باعث کاهش پروتئین خون می‌گردد. در این وضعیت احتمال وقوع مسمومیت بالا می‌رود و کم‌خونی هیپوپلاستیک (عدم رشد سلول‌های خونی) و ادم تغذیه‌ای مشاهده می‌شود (Ferguson, 1989). علائم بیماری کبد چرب، معمولاً شامل کم‌خونی و سرکوب سیستم ایمنی است که می‌تواند منجر به عفونت‌های ثانویه باکتریایی شود (Ogata and Oku, 2001).

در تحقیق حاضر، طبق نتایج به‌دست آمده از ۲۰۰ نمونه اخذ شده، تن‌ها ۵ مورد (۲/۵ درصد) مبتلا به عارضه کبد چرب بودند که حاکی از کیفیت مناسب خوراک مصرفی دارد. در زمستان ۱۳۶۰ ماهیان قزل‌آلای ۸۰-۱۲۰ گرمی یکی از مزارع پرورشی اطراف تهران دچار تلفات شدیدی شدند که در بررسی‌های هیستوپاتولوژی از کبد، کلیه، طحال و مشاهده علائم بالینی و آنالیز مواد غذایی، این عارضه برای اولین بار تایید گردید، در سال ۱۳۶۱ نیز در استان فارس گزارش شد (Azadikhah *et al.*, 2013). ماهی‌هایی که در مراحل اول عارضه هستند، قدرت بهبود کامل دارند، ولی هنگامی که کم‌خونی شدید و سروئیدوز کبدی ایجاد شود، ماهی‌ها به‌ندرت به ضریب تبدیل غذایی قبل از عارضه می‌رسند. این عارضه در پرورش قزل‌آلای رنگین‌کمان در نروژ مشکل عمده‌ای ایجاد کرده است. همچنین نشان داده شده است که افزودن ویتامین E و C به جیره اکسید شده، از بروز سندرم کبد چرب و کم‌خونی میکروستیک پیشگیری می‌کند (Penrith *et al.*, 1994). این عارضه بیشتر در فصل زمستان دیده می‌شود، اما طبق نتایج به‌دست آمده در این تحقیق، بین فصول مختلف از نظر بروز عارضه اختلاف معنی‌داری مشاهده نشد. امروزه انواع غذاهای ماهی با کیفیت عالی ساخته می‌شوند، اما در برخی شرایط به دلیل

- dietary lipid level on growth, feed utilization and body composition by juvenile grass carp (*Ctenopharyngodon idella*). *Aquaculture Nutrition*, 11:139-146.
- Ferguson, H., 1989.** Systemic pathology of fish. 1st ed. Ames Iowa state university press Publishing, USA. pp. 254-263.
- Gang, J., Jian, F. and Zhibiao, Q., 2006.** Studies on the Fatty Liver Diseases of *Sciaenops ocellatus*, Caused by Different Ether Extract Levels in Diets. *Frontiers of Biology in China*, 1:9-12. DOI:10.1007/s11515-005-0002-7
- Gao, W., Liu, Y.J., Tian, L.X., Mai, K.S., Liang, G.Y. and Yang, H.J., 2010.** Effect of dietary carbohydrates to lipid ratios on growth performance, body composition, nutrient utilization and hepatic enzymes activities of herbivorous grass carp (*Ctenopharyngodon idella*). *Aquaculture Nutrition*, 16(3):327-333. DOI:10.1111/j.1365-2095.2009.00668.x
- Haghighi, Kh.A., 2007.** Fish and Shrimp Pathology (Editor: Sohrabi Haghdoost I.). Science and Research Branch- Islamic Azad University, Iran. 411 P. [In Persian]
- Hagparast, P., Falahatkar, B., Khoshkholgh, M., Meknatkhah, B., Effat Panah, A. and Nasrollahzadeh A., 2014.** Effect of different levels of diet lipid and protein on growth and feed efficacy in hybrid of female *Aspius aspius* × male *Rutilus frisii*. *Journal of Aquaculture Development*, 2:21-34. DOI:10.22092/ijfs.2020.122205 [In Persian]
- Halver, J.E. and Hardy, R.W., 2003.** Fish Nutrition, Academic Press, New York. 500 P.
- ویتامین E به این عارضه مبتلا می‌شوند (Mehdizadeh and Poolin, 2012). کیفیت جیره، نحوه نگهداری، دفعات و میزان غذادهی باتوجه به شرایط محیطی، نقش مهمی در جلوگیری از بروز عارضه کبد چرب دارد. شیوع پایین عارضه کبد چرب در ماهیان قزل‌آلای رنگین‌کمان پرورشی در شهرستان شاهرود در تحقیق حاضر، نشان‌دهنده مدیریت صحیح تغذیه و کنترل سایر موارد موثر در بروز این عارضه است. با توجه به این‌که این عارضه ارتباط نزدیک با کیفیت خوراک مصرفی دارد، حتی به‌نوعی می‌تواند نشان‌دهنده کیفیت خوراک تولیدی در کارخانجات خوراک دام کشور باشد. بنابراین، پیشنهاد می‌گردد که این تحقیق در فواصل زمانی مشخص در استان‌های مختلف کشور اجرا شود.

منابع

- Azadikhah, D., Nekuie Fard, A., Amniyat Talab, A., Khodadadi, A., Azizi, R., Behbudi N., 2013.** Histopathological study of Lipoidosis (fatty change) in rainbow trout farms of West Azerbaijan province. *Journal of Veterinary Clinical Researches*. 4(1):19-27. [In Persian]
- Cai, J., Zhou, X., Yan, X., Lucente, D. and Lagana, C., 2019.** Top 10 species groups in global aquaculture 2017. Food and Agriculture Organization of the United Nations. pp. 12-13.
- Cho, S.H., Lee, S.M., Lee, S. M. and Lee, J.H., 2005.** Effect of dietary protein and lipid levels on growth and body composition of juvenile turbot (*Scophthalmus Maximus*) reared under optimum salinity and temperature conditions. *Aquaculture Nutrition*, 11:235-240. DOI:10.1111/j.1365-2095.2005.00338.x
- Du, Z.Y., Liu, Y.J., Tian, L.X., Wang, J.T., Wang, Y. and Liang, G.Y., 2005.** Effect of

- Karimi A.H., Ebrahimi, M.H., Zamanpoore M., Hafezieh M. and Solhjoo A., 2021.** Survey on feed quality of Rainbow Trout (*Oncorhynchus mykiss*) in fish farms of Fars Province. *Iranian Scientific Fisheries Journal*, 30(2):1-9. DOI:10.22092/ISFJ.2021.124056 [In Persian]
- Karimzadeh, M., Falahatkar, B. and Allaf Navirian, H., 2020.** The effect of green tea (*Camellia sinensis*) extract on growth performance, hepatic, gonadal and visceral indices of convict cichlid (*Amatitlania nigrofasciata*). *Journal of Aquaculture Sciences*, 8(1):123-133. [In Persian]
- Lee, S.M., Jeon, I.G. and Lee, J.Y., 2002.** Effects of digestible protein and lipid levels in practical diets on growth, protein utilization and body composition of juvenile rockfish (*Sebastes schlegeli*). *Aquaculture*, 211:227-239. DOI:10.1016/S0044-8486(01)00880-8
- Li, X.F., Jiang, Y.Y., Liu, W.B. and Ge, X.P., 2012.** Protein sparing effect of dietary lipid practical diets for blunt snout bream (*Megalobrama amblycephala*) fingerlings: effects on digestive and metabolic responses. *Fish Physiology and Biochemistry*, 38:529-541. DOI:10.1007/s10695-011-9533-9
- López, L.M., Durazo, E., Viana, M.T., Drawbridge, M. and Bureau, D.P., 2009.** Effect of dietary lipid levels on performance, body composition and fatty acid profile of juvenile white seabass, *Atractoscion nobilis*. *Aquaculture*, 289(1-2):101-105. DOI:10.1016/j.aquaculture.2009.01.003
- Mahmoud Aghdam, A. and Yousefi Siahkalroodi, S., 2009.** Study of consuming earthworm (*Eisenia foetida*) in rainbow trout (*Oncorhynchus mykiss*) nutrition (as base of protein source). *Journal of Animal Environment*, 1(1):51-56. [In Persian]
- Mehdizadeh mood, S. and Poolin, Sh., 2012.** Outbreak of fatty liver (Ceroidosis) in reared rainbow trout (*Oncorhynchus mykiss*). The 2nd national Conference of Veterinary Laboratory Sciences (Dec. 12-13, 2012), Semnan, Iran. [In Persian]
- Mohseni, M., Yazdani, M.A., Poorali, H.R., Kazemi, R., Poordehghani, M., Hallajian, A., Jalilpoor, J., Alipoor, A.R., Dadgar, Sh. and Taati, R., 2019.** Final report of diet odification to improve growth indices, improvement of feed efficacy and immune system in raised sturgeon (first phase: Beluga and Siberian sturgeons). International Sturgeon Research Institute, Iran. 184 P. [In Persian]
- Ogata, H.Y. and Oku, H., 2001.** The effects of dietary retinoic acid on body lipid deposition in juvenile red sea bream (*Pagrus major*); a preliminary study. *Aquaculture*, 193(3-4):271-279. DOI:10.1016/S0044-8486(00)00496-8
- Penrith M.L., Bastianello S.S. and Penrith M.J., 1994.** Hepatic lipoidosis and fatty infiltration of organs in a captive African stonefish. *Journal of Fish Diseases*, 17(2):171-176. DOI:10.1111/j.1365-2761.1994.tb00210.x
- Rainuzzo J., Reitan K. and Braun A., 1997.** The significance of lipids at early stage of marine fish: a review. Proceedings of the fish and shellfish Larviculture Symposium LARVI '95, 155(1-4):103-115. DOI:10.1016/S0044-8486(97)00121-X.
- Roberts, R.J., 2012.** Fish Pathology 4rd ed. A John Wiley & Sons, Ltd., London, UK. 592 P.

- Sadeghi A, Jahanbakhshi A, Tamadoni Jahromi S, Gozari M, Zamani M, Pourmozaffar, S. and Nahavandi, R., 2022.** Effect of livergol drug on growth performance and preservation of fatty liver in common carp (*Cyprinus carpio*) fed with diets containing different level of fatty. *Journal of Marine Biology*, 13(1):1-16. [In Persian]
- Sadjadi, M.M., 2017.** Applied diet writing for aquatic animals (Use of Solver Excel, Excel, Lingo programs). University of Guilan press, Iran. 278 P. [In Persian]
- Somanath, P.R., Suraj, K. and Gandhi, K.K., 2000.** Caprine sperm acrosome reaction: promotion by progesterone and homologous zona pellucida. *Small Ruminant Research*, 37:279-286. DOI:10.1016/S0921-4488(99)00148-0
- Spanò, L., Tyler, C.R., Van Aerle, R., Devos, P., Mandiki, S.N.M., Silvestre, F. and Kestemont, P., 2004.** Effects of atrazine on sex steroid dynamics, plasma vitellogenin concentration and gonad development in adult goldfish (*Carassius auratus*). *Aquatic Toxicology*, 66(4):369-379. DOI:10.1016/j.aquatox.2003.10.009
- Statistical yearbook of Iran fisheries 1997-2006, 2007.** Iran fisheries organization. Management and Resources Development Deputy, the Office of Management and Budget, Department of Statistics. 65 P. [In Persian]
- Statistical yearbook of Iran fisheries 2016-2021, 2022.** Iran fisheries organization, Management and Resources Development Deputy, the Office of Management and Budget, Department of Statistics, Iran. 29 P. [In Persian]
- Subhadra, B., Lochmann, R., Rawles, S. and Chen, R., 2006.** Effect of dietary lipid source on the growth, tissue composition and hematological parameters of largemouth bass (*Micropterus salmoides*). *Aquaculture*, 255(1-4):210-222. DOI:10.1016/j.aquaculture.2005.11.043
- Tacon, G.J. and Metian, M., 2008.** Global overview on the use of fish meal and fish oil in industrially compounded aquafeeds: Trends and future prospects. *Aquaculture*, 285:146-158. DOI:10.1016/j.aquaculture.2008.08.015
- Vardastzadeh, H. and Ahmadniaye motlagh, H.R., 2017.** An Introduction to fatty liver disease in Rainbow trout and its treatment, with emphasis on herbal medicines. The Fifth Iranian Conference of Ichthyology, Islamic Azad University of Babol, 13-14 December 2017. [In Persian]
- Watanabe, T., 1982.** Lipid nutrition in fish. *Comparative Biochemistry and Physiology*, 73B:3-15. DOI:10.1016/0305-0491(82)90196-1

Study of fatty liver disease prevalence in the raised rainbow trout (*Oncorhynchus mykiss*) from Shahrood city's farms, Semnan Province

Amirahmadi S.¹; Shoaibi Omrani B.^{1*}; Alinezhad S.²

*babak.shoaibi@kiaau.ac.ir

1- Department of Health, College of veterinary medicine, Karaj Branch, Islamic Azad University, Karaj, Iran

2- Institute of Agricultural Education and Extension, Agricultural Research, Education and Extension Organization (AREEO), Tehran, Iran

Abstract

In coldwater-fish farms, 50-60% of current expenses is for feed supply. High-lipid feed may cause an increase in the lipid storage in body. In most fish, fat storage is limited and excess fat can accumulate in liver tissue that causes lipoidosis. All salmonid fish and especially rainbow trout are susceptible to fatty liver degeneration. Fatty liver is a serious and even lethal disease in farmed fish. In this study 200 farmed rainbow trout were collected in two seasons, autumn (100 samples) and winter (100 samples) from 20 farms and 10 samples from each farm in Shahrood city of Semnan province in 2021. After biometry the fish were classified into 300-400, 400-500- and 500-600 g weight groups and immediately transferred into the lab under chilled conditions. The livers with discoloration (yellow, milky white and light brown), enlargement, swelling, rounded edges and even fragility, hemorrhagical spots and hyperemia on the surface were selected as suspected livers. After preparing histological slides, totally, five liver samples were confirmed as positive samples that showed aggregation of fat vacuoles, cytoplasm changes and eccentric nucleus, bigger hepatocytes compare to normal ones and restricted necrosis as coagulative necrosis. No significant difference was observed between the occurrence and non-occurrence of fatty liver in autumn and winter and also in different farms.

Keywords: Rainbow trout, Fatty liver, Diet, Inland waters

*Corresponding author