

اثر غلظت های تحت کشنده کادمیوم بر برخی تغییرات بافتی در آبشش بچه

تاس-ماهی استرلیاد پرورشی (*Acipenser ruthenus*)

مرضیه عروجعلی^(۱)، فاطمه پیکان حیرتی^{(۲)*}، سالار درافشان^(۳)، نصراله محبوبی صوفیانی^(۴)

* fheyrati@cc.iut.ac.ir

۱،۲،۳،۴-دانشکده منابع طبیعی، دانشگاه صنعتی اصفهان.

تاریخ پذیرش: آبان ۱۳۹۲

تاریخ دریافت: تیر ۱۳۹۲

چکیده

اثر غلظت های تحت کشنده کادمیوم محلول در آب بر ساختار بافت آبشش بچه ماهی استرلیاد مورد مطالعه قرار گرفت. در این تحقیق از ۶۰ قطعه بچه ماهی با میانگین $(SED \pm)$ وزنی $41/69 \pm 0/95$ گرم و میانگین $(SED \pm)$ طولی $23/98 \pm 0/14$ سانتی-متر در ۴ گروه با ۳ تکرار استفاده شد. ماهیان در گروه های صفر (شاهد)، ۱۶، ۳۲ و ۶۴ میکروگرم در لیتر کادمیوم به مدت ۲۱ روز تحت شرایط آزمایشگاهی نیمه-ثابت (Semi-statistic) قرار گرفتند. در پایان دوره، بافت آبشش پس از تثبیت در محلول بوئن و تهیه اسلایدهای بافتی، به روش مرسوم بافت-شناسی و به دو روش کیفی و کمی مورد بررسی قرار گرفت. از نظر کیفی تغییرات هیپرپلازی، هیپرتروفی، ادم سلول های اپیتلیال رشته های آبششی، نکروز رشته ها و تیغه های ثانویه آبششی، حلقه شدن تیغه های ثانویه آبششی، هم-جوشی رشته ها و تیغه های ثانویه آبششی به درجات مختلف در ماهیان مشاهده شد. مقایسه کمی بر مبنای ارزش نمره برای بافت آبشش نشان داد که با افزایش غلظت کادمیوم در آب تغییرات آسیب-شناسی به طرز چشمگیری افزایش می یابد. با این وجود تفاوت معنی-داری بین دو گروه شاهد و تیمار شده با غلظت $16 \mu\text{g/L}$ کادمیوم مشاهده نشد. نتایج کلی بیانگر بروز آسیب های بافتی در آبشش استرلیاد در مواجهه با غلظت های تحت کشنده کادمیوم در شرایط آزمایشگاهی بود. نتایج این تحقیق می تواند در ارزیابی اثرات هیستوپاتولوژیک محتمل حضور آلاینده های زیست-محیطی از جمله فلزات سنگین در محیط-زیست طبیعی یا شرایط پرورشی تاس-ماهیان مورد استفاده قرار گیرد.

لغات کلیدی: استرلیاد، *Acipenser ruthenus*، کادمیوم، آسیب-شناسی، آبشش.

*نویسنده مسئول

مقدمه

و روده بچه تاس-ماهی ایرانی *Acipenser persicus* گزارش شده است (مسافر خورجستان و همکاران، ۱۳۹۱). حضور و تجمع فلزات سنگین مختلف در آب، رسوبات و موجودات زنده اکوسیستم-های مختلف آبی از جمله رودخانه ولگا به عنوان مهمترین منبع تامین-کننده آب دریای خزر گزارش شده است. به عنوان مثال Muller و همکاران (۲۰۰۷)، حضور بیش از حد معمول کادمیوم در حداکثر غلظت ۱۰ میلی-گرم بر کیلوگرم رسوب در برخی مناطق رودخانه ولگا را گزارش کردند. همچنین غلظت حدود ۳/۲ میلی گرم بر کیلوگرم کادمیوم در رسوب رودخانه دانوب از دیگر زیستگاه-های طبیعی ماهی استرلیاد گزارش شده است (Yigiterhan & Murray, 2008). توجه به حضور فلزات سنگین از جمله کادمیوم در ماهیان خاویاری از جمله تاس-ماهی ایرانی *Acipenser persicus* (صادقی-راد و همکاران، ۱۳۸۴)، ازون-برون *Acipenser stellatus* (صادقی-راد و همکاران، ۱۳۸۴؛ ابطحی و همکاران، ۱۳۸۴) و استرلیاد (Jaric et al., 2011) بیانگر لزوم توجه بیشتر به اثرات زیستی این نوع آلاینده-ها بر روی ماهیان خاویاری است. هدف تحقیق ارزیابی اثرات هیستوپاتولوژیک کادمیوم محلول در آب به عنوان یک عنصر فلزی غیرضروری بر ساختار آبشش استرلیاد به عنوان یکی از ماهیان خاویاری حایز اهمیت از منظر اکولوژیک و اقتصادی (پرورشی) است. اطلاعات حاصل از این تحقیق می تواند منجر به بهبود درک چگونگی اثرگذاری فلزات سنگین بر ماهیان خاویاری خصوصاً در شرایط نگهداری در آب شیرین شود.

مواد و روش-کار

۶۰ قطعه ماهی استرلیاد با وزن متوسط $39/98 \pm 0/45$ گرم و طول $22/45 \pm 0/56$ سانتی-متر (mean \pm SEM) از مرکز تکثیر و پرورش استان اصفهان به مزارع پرورش ماهی واقع در دانشگاه صنعتی اصفهان منتقل و پس از ۲ روز نگهداری، غذادهی به میزان ۲ درصد وزن بدن دو نوبت در روز (در ساعت ۹ صبح و ۴ بعدازظهر) با غذای پلت تجاری GFT1 مخصوص قزل-آلای-رنگین-کمان ساخت شرکت فرادانه انجام گرفت. ماهیان برای آداپتاسیون به مدت ۱۰ روز قبل از شروع آزمایش در شرایط روشنایی طبیعی و آب جاری نگهداری شدند. جهت ایجاد مسمومیت مصنوعی، از کلرید کادمیوم منوهیدراته (CdCl₂.H₂O) مرک آلمان، خلوص

آلودگی محیط-های آبی به فلزات سنگین به دلیل غیرقابل تجزیه بودن این مواد و پایداری آنها از اهمیت ویژه ای برخوردار است. کادمیوم جزء فلزات نادر و کمیاب و یکی از مهمترین فلزات سنگین سمی بعد از مس و جیوه است. به دلیل افزایش غلظت کادمیوم در محیط ناشی از فعالیت های صنعتی این فلز معمولاً در مطالعات اکوتوکسیکولوژی آبیان محور توجه بوده است. مقدار کشندگی کادمیوم (LC50, 96 h) در ماهیان متأثر از عوامل درونی نظیر گونه، سن، رسیدگی جنسی، حضور سایر عوامل تنش-زا نظیر بیماری-ها و همچنین شرایط بیرونی نظیر درجه سختی، درجه حرارت و pH آب است. به طور معمول (LC50, 96 h) کادمیوم در خصوص آبیان در محدوده $5/0 \mu\text{g m}^{-3}$ تا 21 mg m^{-3} متغیر است (اسماعیلی ساری، ۱۳۸۱). فلزات سنگین در ماهیان می-توانند موجب تغییرات رفتاری، تغییر در استراتژی-های تغذیه، الگوی شنا، فرار شکار و شکارچی، تولیدمثل، اختلال در تنظیم اسمزی، تغییر رشد (Al-Attar, 2005)، تغییر شاخص-های خونی (Witeska et al., 2006)، تغییر در الگوی بیان ژن متالوتینین (Alvarado et al., 2006)، هورمون کورتیزول (Sandhu & Vijayan, 2011) و آسیب-های بافتی (Thophon et al., 2003) شود. گزارش-های متعددی در خصوص ارزیابی آسیب-های ناشی از مسمومیت با فلزات سنگین در اندام-های مختلف آبیان منتشر شده است. از آن جمله می-توان به تغییر در تعداد گلبولهای سفید و قرمز و همچنین برخی آنزیم-های کبدی *Cyprinus carpio* (غیائی و همکاران، ۱۳۸۹)، تغییر میزان هموگلوبین و هماتوکریت خون در ماهی استرلیاد (عروجعلی و همکاران، ۱۳۹۲)، کاهش رشد و بقاء در *Salvelinus confluentus* (Hansen et al., 2008) بروز ادم گسترده در سلول-های اپیتلیالی آبشش در سوف دریایی *Lates Tinca* (Thophon et al., 2003) و لای-ماهی *calcarifer* (Witeska et al., 2006) و بروز هیپرپلازی موضعی اپیتلیوم تنفسی و هم-جوشی تیغه-های ثانویه در آبشش ماهی استرلیاد در رودخانه دانوب (Poleksic et al., 2010) اشاره کرد. اخیراً تاثیر کادمیوم محلول در آب بر بروز تغییرات مخرب هیستوپاتولوژیک در کبد و پانکراس سیم دریایی *Sparus aurata* (Guardiola et al., 2013) و تاثیر کلرید جیوه بر ساختار کلیه

کمتر از ۱۰ رشته بود، بافت بدون آسیب و با علامت (-) در نظر گرفته شد. آسیب ۱۰-۲۰ رشته با علامت (+) و به صورت آسیب خفیف، ۲۰-۳۰ رشته با علامت (++)، به عنوان آسیب متوسط، آسیب ۳۰-۴۰ رشته با علامت (+++) به عنوان آسیب شدید و آسیب بیش از ۴۰ رشته با علامت (++++) و به عنوان آسیب بسیار شدید در نظر گرفته شد. برای سایر آسیب‌های بافتی نظیر حلقه شدن تیغه‌های ثانویه آبششی و نکروز تیغه‌های ثانویه نیز رویه تقریباً مشابهی اتخاذ شد. برای کمی‌سازی شدت آسیب از شاخص اندام با استفاده از فاکتور اهمیت و ارزش نمره استفاده شد (Bernet et al., 1999):

$\text{Iorg} = \text{rp} \times \text{alt} \times \text{worg} \times \text{rp}$ (aorg rp alt × worg rp alt)

org: اندام یا بافت، alt: تغییرات، tp: الگوی واکنش، a: ارزش نمره، w: فاکتور اهمیت. بر اساس این فرمول به عنوان مثال نکروز دارای فاکتور اهمیت ۳ و ارزش نمره برابر ۶ خواهد بود. همچنین هایپرپلازی بافت آبشش دارای فاکتور اهمیت ۲ و ارزش نمره برابر ۴ است. شاخص اندام، درجه آسیب یک اندام یا بافت را نشان می‌دهد که حاصل ضرب اهمیت فاکتور و ارزش نمره همه تغییرات یافت شده در بافت مورد آزمایش است.

آنالیز آماری شامل مقایسه فراوانی و شدت ضایعات ایجاد شده در بافت آبشش گروه‌های آزمایشی بود. ابتدا پراکنش نرمال داده‌ها با استفاده از آزمون کولموگراف-اسمیرنوف سنجیده شد. میزان شدت تغییرات وارده به آبشش با استفاده از نرم افزار ۱۸: (SPSS) و آزمون آنالیز واریانس یکطرفه (ANOVA) و آزمون چند دامنه دانکن مقایسه شدند. سطح معنی‌داری در تمام آزمون‌ها $P < 0.05$ و داده‌ها به صورت $\text{mean} \pm \text{SEM}$ بیان شد. جهت رسم نمودارها از Excel ۲۰۰۷ استفاده شد.

نتایج:

طی مدت آزمایش، میانگین (SED±) اکسیژن محلول mg/L $0.07/0 \pm 7-5/6$ ، درجه حرارت $13/25 \pm 1/1$ درجه سانتی‌گراد، pH $0.02/0 \pm 43/8$ ، EC $98/0 \pm 455$ میکروزیمنس، سختی معادل $175 \pm 1/29$ میلی‌گرم در لیتر کربنات کلسیم، نیترات $2/16 \pm 0/35$ و فسفات $0/16 \pm 0/03$ میلی‌گرم در لیتر و قلیائیت $11/36 \pm 1/72$ میلی‌گرم در لیتر کربنات کلسیم بود. مقادیر سنجش هفتگی کادمیوم نشان داد که میانگین (SED±) کادمیوم در آب گروه‌های مختلف آزمایشی شامل گروه‌های ۷۳

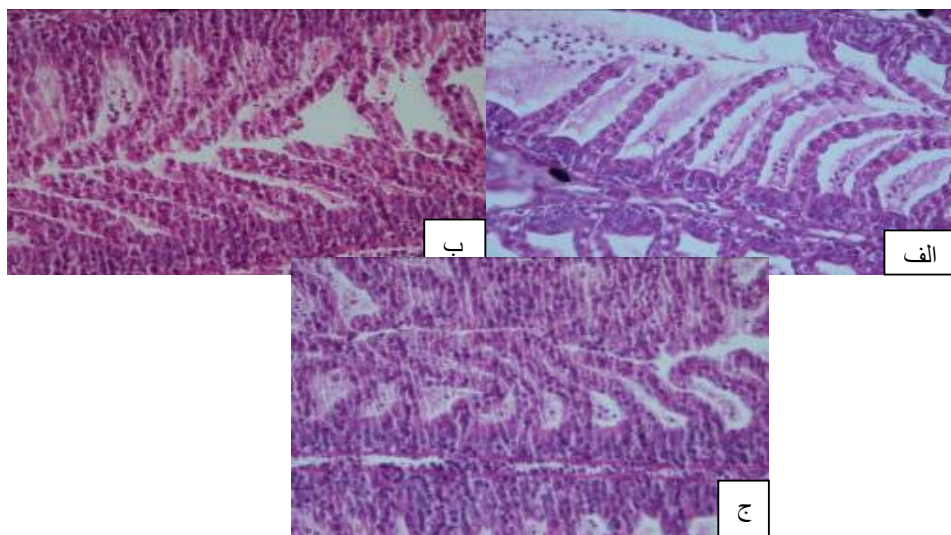
مطابق Alvarado و همکاران (۲۰۰۶) با کمی تغییرات استفاده شد. چهار تیمار آزمایشی شامل تیمار شاهد (صفر)، ۱۶، ۳۲ و ۶۴ میکروگرم بر لیتر کادمیوم در نظر گرفته شد که به ترتیب با کدهای Cd0، Cd16، Cd32، Cd64 مشخص شدند. هر تیمار شامل ۱۵ قطعه ماهی در سه تکرار (هر تکرار شامل ۵ قطعه ماهی) بود. آزمایش در شرایط آزمایشگاهی نیمه ثابت اجرا شد. در هر دقیقه حدود ۲۰۰ میلی‌لیتر از آب مخازن نگهداری ماهی تعویض و با آب حاوی غلظت معین بر اساس گروه آزمایشی جایگزین شد به این ترتیب آب هر مخزن هر ۷/۵ ساعت یکبار به طور کامل تعویض شد (Alvarado et al., 2006). غلظت‌های مورد بررسی از کادمیوم بر اساس میزان مجاز کادمیوم محلول در آب برای ماهیان آب شیرین (Raad, 1995) و میزان سمیت آن برای بچه‌ماهی شپ *Acipenser nudiventris* در آب شیرین به عنوان یک گونه مشابه به استرلیاد (محمدنژاد شמושکی و همکاران، ۱۳۸۳) تعیین شد. فاکتورهای کیفی آب نظیر اکسیژن محلول، درجه حرارت، pH و EC به طور روزانه و میزان نیترات، فسفات، قلیائیت و سختی (Radojevic & Bashkin, 1998) به صورت هفتگی سنجش شد. از روش کروماتوگرافی گازی با استفاده از دستگاه (Perkin Elmer (AAnalyst700) برای سنجش کادمیوم محلول در آب به صورت هفتگی استفاده شد (Public Health Association, 1999).

پس از اتمام دوره آزمایش (۲۱ روز)، از هر تکرار ۳ قطعه ماهی به طور تصادفی انتخاب و نمونه برداری از کمان دوم آبششی سمت چپ ماهی (جهت فراهم آوردن شرایط یکسان نمونه برداری) صورت گرفت. نمونه‌ها در محلول بوئن تثبیت شد. برای مطالعات آسیب‌شناسی بافتی از هر نمونه، ۳ اسلاید به روش رنگ‌آمیزی هماتوکسیلین-انوزین تهیه شد (Poleksic et al., 2010). وجود یا عدم وجود و نیز شدت تغییرات بافتی با مشاهده در زیر میکروسکوپ مورد ارزیابی قرار گرفتند (Riba et al., 2005). کمی‌سازی آسیب بافتی:

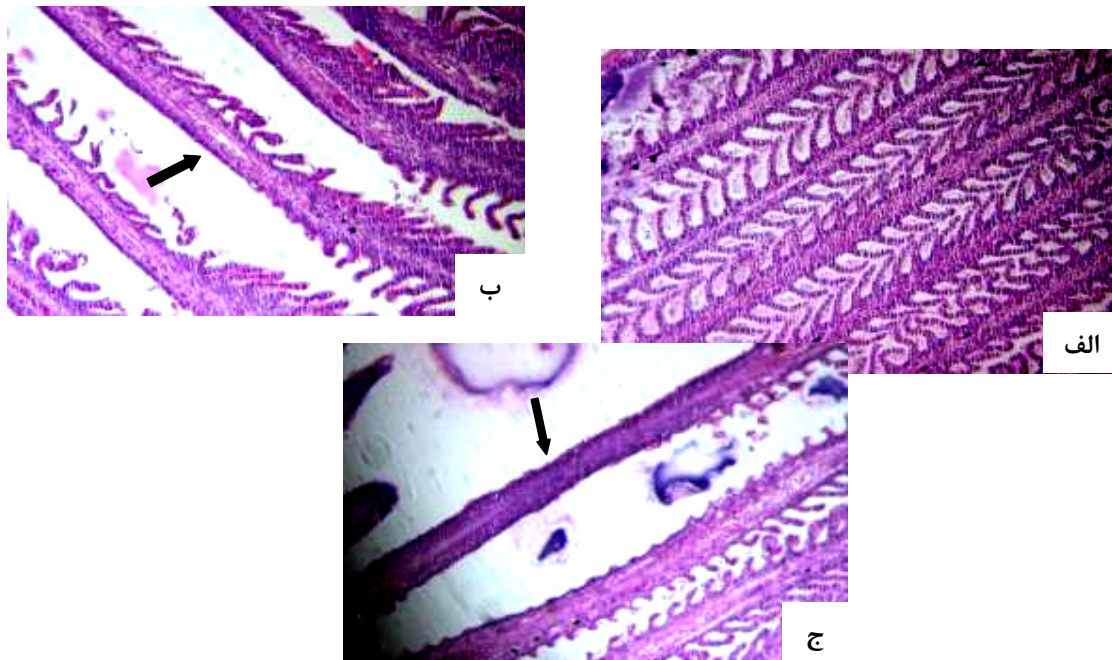
به منظور تشریح کمی تغییرات بافت‌شناسی در هر رشته آبششی، از روش پیشنهادی Bernet و همکاران (۱۹۹۹) و برای توصیف شدت تغییر آسیب‌شناسی از روش Riba و همکاران (۲۰۰۵) استفاده شد. به عنوان مثال برای بررسی هیپرپلازی رشته‌ها و تیغه‌های ثانویه آبششی و همجوشی در تیغه‌های ثانویه و رشته‌های آبششی در صورتی که تعداد رشته‌های آسیب دیده

به طور کلی، در پایان دوره ۲۱ روز آزمایش، تغییرات آسیب شناسی محسوسی در بافت آبشش استرلیاد مشاهده شد (ب). در گروه Cd64 این تخریب شدیدتر بوده به طوری که در برخی موارد تیغه های ثانویه هر دو سمت رشته های آبشش کاملاً تحلیل رفته بودند (شکل ۲ ج). علاوه بر عوارض فوق، چماقی شدن راسی تیغه های ثانویه آبششی در برخی نمونه ها مشاهده شد (شکل ۲). از دیگر آسیب های وارده به آبشش بچه ماهی استرلیاد ایجاد هیپرتروفی (افزایش حجم سلول) در سلول های اپیتلیوم تیغه ثانویه بود. شدت هیپرتروفی در گروه های تحت تیمار Cd32 و Cd64 نسبت به دو گروه Cd0 و Cd16 بیشتر بود (جدول ۱). همچنین در برخی موارد، هیپرپلازی (افزایش تعداد سلول) در بافت آبشش استرلیاد نیز مشاهده شد (شکل ۳ الف و ب). افزایش حجم سلولی اگرچه در تمام گروه های تحت تیمار مشاهده شد، اما شدت آن با افزایش دوز به نحو چشمگیری افزایش یافت (جدول ۱). ادم یا افزایش اندازه سلول در اثر تجمع مایعات سلولی و حلقه شدن یا پیچ خوردگی تیغه های ثانویه آبششی نیز در برخی موارد مشاهده شدند. بیشترین شدت آسیب های بافتی در گروه ۲۳ و ۶۴ میلی گرم در لیتر کادمیوم مشاهده شد (شکل ۳، جدول ۱).

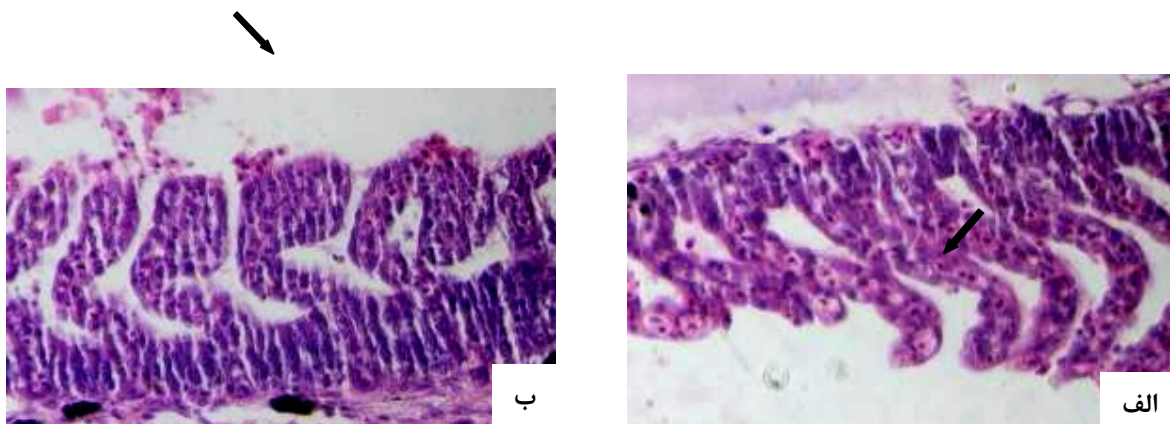
Cd0 الی Cd 64 به ترتیب معادل 2 ± 34 ، 1 ± 19 ، 5 ± 23 و 3 ± 63 میکروگرم در لیتر بود. (شکل ۱ و جدول ۱). هیپرپلازی سلول های اپیتلیال و هم جوشی رشته ها و تیغه های ثانویه آبششی در گروه های مختلف آزمایشی به وضوح مشاهده شد (شکل ۱). در گروه Cd0 (شاهد)، رشته های و تیغه های ثانویه آبششی (شکل ۱ الف) به طور نسبتاً منظم قرار گرفته بودند، اگرچه در در برخی موارد آسیب جزئی به آبشش نیز مشاهده شد. با افزایش غلظت آلاینده، شدت هیپرپلازی و هم جوشی افزایش یافته طوری که با افزایش غلظت به ۶۴ میکروگرم در لیتر، هیپرپلازی و هم جوشی به همراه خونریزی و پرخونی در ناحیه آبشش به طور محسوسی افزایش یافت (شکل ۱، ج). روند تغییرات نکروز تیغه های ثانویه آبششی در برخی گروه های آزمایشی در شکل ۲ نشان داده شده است. با افزایش غلظت کادمیوم، میزان آسیب های آبشش به طرز چشمگیری افزایش یافت. در تیغه های ثانویه گروه Cd0 نکروز چندانی مشاهده نشد (شکل ۲ الف). در گروه Cd16 در برخی از قسمت های آبشش به طور نسبی از طول تیغه های ثانویه کاسته شد. در گروه Cd32، در برخی موارد تیغه های ثانویه در یک سمت از رشته های آبششی به طور کامل از بین رفته بود (شکل ۲



شکل ۱: تغییرات ساختاری آبشش (هیپرپلازی و هم جوشی اپیتلیوم رشته ها و تیغه های ثانویه آبششی) در بچه ماهی استرلیاد قرار گرفته در معرض کادمیوم. (الف): رشته های آبششی و تیغه های ثانویه در گروه شاهد. (ب): بروز هم جوشی و هیپرپلازی سلول های اپیتلیال تیغه های ثانویه آبششی در گروه Cd32. (ج): هم جوشی شدید، هیپرپلازی سلول های اپیتلیال و پرخونی و خونریزی در ساختار تیغه های ثانویه ماهیان تیمار Cd64 (X 400 و H & E).



شکل ۲: نکروز و چماقی شدن رشته‌های ثانویه در آبشش بچه‌ماهی استرلیاد در معرض قرار گرفته با کادمیوم به مدت ۲۱ روز. (الف): گروه شاهد بدون نکروز (ب و ج): افزایش شدت نکروز و چماقی شدن رشته‌ها با افزایش غلظت کادمیوم محلول در آب از ۳۲ به ۶۴ میکروگرم در لیتر مشاهده شد (H & E و X 100).



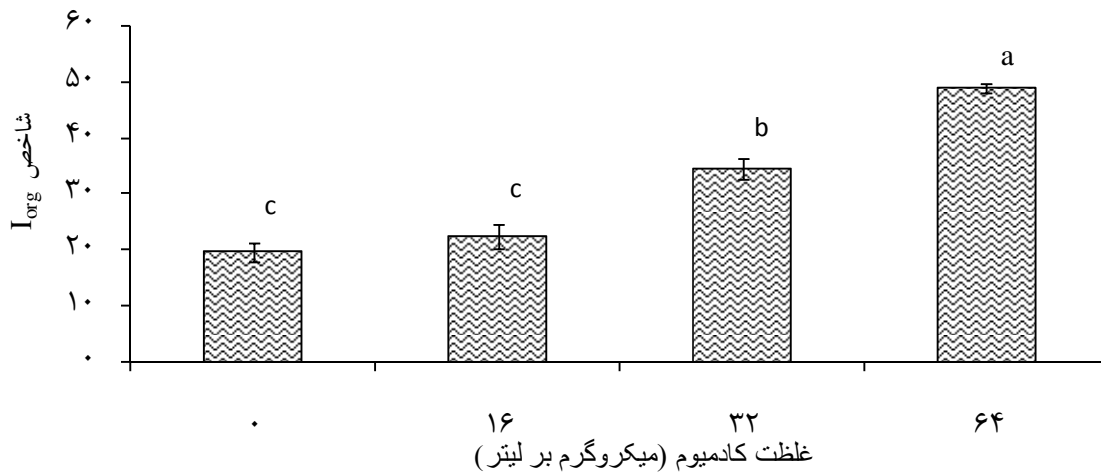
شکل ۳: هیپرتروفی (الف) و هیپرپلازی (ب) راسی رشته‌های ثانویه در آبشش بچه‌ماهی استرلیاد در معرض کادمیوم به مدت ۲۱ روز. (الف): گروه (Cd32) و (ب): گروه (Cd64). افزایش شدت آسیب بافتی با افزایش آلاینده مشهود بود (H & E و X 400).

در گروه شاهد Cd0، میانگین (SED±) شاخص اندام معادل ۱/۷۴ ± ۱۹/۶۰ بود که تفاوت معنی داری را با میانگین (SED±) شاخص اندام گروه Cd16، 18/2±33/22 نشان نداد (F=?, d.f.=?, P=?). میانگین (SED±) عددی شاخص اندام تیمار Cd32 برابر با ۳۴/۴۰ ± ۱۱/۹۶ بود که حد واسط گروه های (Cd16 و Cd0) و Cd64 قرار داشت (شکل ۴) (F=?, d.f.=?, P=?). بیشترین میانگین (SED±) شاخص اندام (۴۸/۸۰ ± ۰/۸۰) در گروه Cd64 مشاهده شد که از نظر آماری بسیار بیشتر از مقادیر این شاخص در سایر گروه های آزمایشی بود (F=?, d.f.=?, P=?). به بیان دیگر، در مجموع، آسیب های بافتی وارده به آبشش ماهیان استرلیاد، با افزایش دوز به طرز چشمگیری افزایش یافت (F=?, d.f.=?, P=?).

به طور کلی، نتایج تغییرات هیستوپاتولوژیک نشان داد که اگرچه تغییرات در تمامی گروه ها وجود داشت، اما شدت آن با افزایش غلظت کادمیوم در آب از گروه Cd0 تا Cd64 افزایش یافت (جدول ۱). شدت افزایش تغییرات برای تمامی آسیب ها یکسان نبود. به عنوان مثال شدت هیپرتروفی در سلول های اپیتلیال گروه های Cd0 و Cd16 به یک میزان برآورد شد در حالی که هیپرپلازی آبشش تفاوت نسبتاً محسوسی را بین دو گروه شاهد و Cd16 نشان داد. هیپرتروفی و ادم سلول های آبشش نسبت به سایر تغییرات آسیب شناسی با نرخ رشد کمتری افزایش یافتند. نکرور تیغه های ثانویه و رشته های آبششی و حلقه شدن آنها در گروه شاهد در گروه آسیب خفیف طبقه بندی شد در حالی که ماهیان گروه Cd64 به شدت دچار این آسیب شده بودند (جدول ۱).

جدول ۱: آسیب آبشش بچه ماهی استرلیاد در معرض غلظت های مختلف کادمیوم پس از ۲۱ روز در معرض قرارگیری

گروه	آسیب			
	Cd0	Cd16	Cd32	Cd64
هیپرپلازی	متوسط	شدید	بسیار شدید	بسیار شدید
هیپرتروفی	خفیف	خفیف	متوسط	شدید
ادم اپیتلیوم آبششی	خفیف	خفیف	متوسط	شدید
حلقه شدن تیغه ثانویه	خفیف	خفیف	شدید	بسیار شدید
نکرور تیغه های ثانویه	خفیف	خفیف	شدید	بسیار شدید
ثانویه آبششی	خفیف	خفیف	شدید	بسیار شدید
همجوشی در تیغه ثانویه	خفیف	متوسط	شدید	بسیار شدید
ثانویه و رشته ها	خفیف	متوسط	شدید	بسیار شدید



شکل ۴: میانگین ($\text{mean} \pm \text{SEM}$) میزان تغییرات شاخص اندام Iorg بافت آبشش بچه ماهی استرلیاد در گروه‌های مختلف آزمایش. گروه‌های حداقل دارای حرف مشابه فاقد اختلاف معنی‌دار هستند.

بحث

نتایج ارزیابی فاکتورهای فیزیکی و شیمیایی آب نشان داد که از نظر تمامی پارامترهای مورد بررسی، کیفیت نسبتاً مطلوبی برای نگهداری ماهی استرلیاد در طی دوره آزمایش فراهم شده بود. سنجش مقادیر کادمیوم محلول در آب نشان داد که مقادیر کادمیوم نسبتاً متناسب با مقادیر مورد انتظار بود. با این وجود در برخی موارد اختلافاتی در بین مقادیر سنجش شده کادمیوم با مقادیر مورد انتظار در مخازن مشاهده شد. این اختلاف می‌تواند به دلیل خطای اندازه‌گیری، جذب نسبی کادمیوم توسط جدار تانک یا لوله‌های انتقال آب و یا شاید حضور مقادیر جزئی کادمیوم در آب چاه مورد استفاده برای نگهداری ماهیان باشد. آسیب‌شناسی بافت آبشش در آبزبان شامل ارزیابی تغییرات مختلفی است که از بین این تغییرات، برخی از آنها شامل نکروز بافتی، هیپرتروفی و هیپرپلازی سلول‌های اپیتلیال، هم‌جوشی رشته‌ها و تیغه‌های ثانویه آبششی و تغییر شکل (پیچ خوردگی) تیغه‌های ثانویه مورد بررسی قرار گرفت. علت انتخاب این دسته تغییرات، به دلیل فراوانی نسبی آنها در بافت آبشش ماهیان مورد مطالعه و همچنین عمومیت گزارش آنها در سایر تحقیقات مشابه بود. در مطالعه حاضر هم‌جوشی تیغه، هیپرپلازی و هیپرتروفی اپیتلیال آبشش و نکروز اپیتلیال به وضوح در تمامی گروه‌های آزمایشی مشاهده شد. وجود

این تغییرات در بافت آبشش ماهیان گروه شاهد، شاید به دلیل حضور آلاینده‌های مختلف در آب تانک نگهداری ماهی یا به دلیل شرایط نگهداری پیشین ماهیان باشد. به طور کلی، آبشش‌ها نقش مهمی در جذب، ذخیره و انتقال فلزات به محیط داخلی به واسطه گردش خون دارند (Witeska et al., 2006). در معرض قرارگیری آبزبان با آلاینده‌های مختلف از جمله کادمیوم به صورت محلول در آب سبب بروز تغییرات آسیب‌شناسی در بافت‌های مختلف از جمله آبشش می‌شود. Thophon و همکاران (۲۰۰۳) عوارضی نظیر ادم سلول‌های آبششی با هیپرتروفی و هیپرپلازی خفیف سلول‌های اپیتلیالی و کلرایدی در پایه رشته‌های آبششی و لاملای ثانویه پس از یک ماه در معرض‌گذاری سوف عظیم جثه باراموندی *Lates calcarifer* با غلظت‌های تحت حد کادمیوم گزارش کردند. همچنین تغییرات رشته‌های آبششی و تیغه تنفسی از قبیل نکروز و پوسته پوسته شدن رشته‌های تنفسی، هیپرتروفی رشته‌های تنفسی و هیپرپلازی سطح اپیتلیال تیغه تنفسی و اپیتلیوم رشته‌های داخل تیغه‌ای در ماهی *Fundulus heteroclitus* بعد از تنها ۲۰ ساعت در معرض قرارگیری با ۵۰ ppm کادمیوم توسط Gardner & Yevich در سال ۱۹۷۰ گزارش شده است. در ماهی کپور معمولی *Cyprinus carpio* در ۷۷

کادمیوم سعی در دور کردن آنها از سایر ترکیبات سلولی داخل سیتوپلاسم دارند به طوری که پس از اتصال با فلز سنگین به سمت دستگاه گلژی هدایت شده و در نهایت با اتصال به لیزوزیم ها تجزیه می شوند (Foulkes, 2000). افزایش میزان پروتئین های داخل سلولی خود یکی دیگر از عوامل جذب زیاد آب و در نتیجه هیپرتروفی بافت است (Thophon *et al.*, 2003).

به طور کلی، شدت تغییرات آسیب شناسی در مواجهه با یک آلاینده می تواند متاثر از عوامل گوناگونی همچون نوع گونه مورد بررسی، شرایط محیطی از جمله درجه حرارت، میزان اکسیژن محلول، سختی آب، مرحله زیست ماهی، نوع، غلظت و نیز مدت زمان در معرض گذاری با آلاینده باشد (Thophon *et al.*, 2003; Poleksic *et al.*, 2010; Guardilua *et al.*, 2013). طوری که افزایش شدت آسیب بافت آبشش، کبد و پوست تاس ماهی استرلیاد را در مکان هایی از رودخانه دانوب که غلظت فلزات سنگین بیشتر بود، پیش از این گزارش شده است (Poleksic *et al.*, 2010). همچنین تحقیقات غلامی و همکاران (۱۳۸۶) بر ماهیان سفید دریای خزر در آب شیرین نشان داد که حضور مواد شوینده در آب منجر به افزایش حدود ۴ برابری سمیت کادمیوم محلول در آب می شود. همچنین Wright در سال ۱۹۹۵ بیان کرد که میزان سختی آب از سمیت کادمیوم خصوصاً در فرم محلول در آب می کاهد. افزایش pH و سختی آب همچنین منجر به کاهش سمیت کادمیوم و روی در دو گونه از آزادماهیان شده است (Hansen *et al.*, 2008). در سال ۱۹۹۵ حد مجاز کادمیوم را برای ماهیان آب شیرین ۰/۰۵ میلی گرم در لیتر پیشنهاد کرد با این وجود نتایج تحقیق حاضر نشان داد که در معرض قرارگیری با ۳۲ میکروگرم در لیتر کادمیوم می تواند منجر به بروز تغییرات قابل توجه و معنی دار در ساختار آبشش استرلیاد شود. مطالعات اخیر نشان داده است که میزان کادمیوم در آب و رسوبات مناطق مختلف کره زمین بسیار متفاوت است به طوری که در آب مناطق اقیانوسی میزان آن در محدوده ۰/۰۱-۴۲ میکروگرم در لیتر متغیر است (Soares *et al.*, 2008). نتایج کلی این تحقیق نشان داد که قرارگیری هر چند کوتاه مدت (۲۱ روز) بچه تاس ماهیان استرلیاد با مقادیر تحت کشنده کادمیوم محلول در آب می تواند منجر به بروز تغییرات هیستوپاتولوژیک در بافت آبشش شود. شدت این تغییرات از نظر کیفی و کمی با افزایش غلظت کادمیوم به نحو چشمگیری افزایش می یابد. در پایان، پیشنهاد می شود تا ارزیابی

معرض گذاری با کادمیوم منجر به هیپرتروفی رشته های آبششی، هیپرپلازی سطح اپیتلیال تیغه ثانویه و اپیتلیال داخل تیغه و همچنین نکروز و پوسته پوسته شدن اپیتلیوم شد. (Vinodhini & Narayanan, 2009) در این مطالعه مقایسه تغییرات بافت آبشش در بین تیمارهای مختلف نشان داد که در تمامی موارد، شدت آسیب وارده به آبشش با افزایش غلظت کادمیوم در آب افزایش یافته است. با این وجود در اغلب موارد تفاوت اندکی بین دو گروه شاهد و Cd16 مشاهده شد. از دلایل احتمالی این مساله می تواند حضور جزئی کادمیوم در آب گروه شاهد و یا بروز آسیب اولیه به آبشش ماهیان قبل از انتقال به محل آزمایش باشد. بروز تغییرات آسیب شناسی و افزایش شدت آنها متناسب با غلظت ماده آلاینده شاید بیانگر نقش حفاظتی این تغییرات در مقابل افزایش صدمات وارد شده به آبزی باشد (Mohamed, 2008). افزایش تقاضای تنفسی می تواند منجر به بروز تغییرات آسیب شناسی از جمله هیپرتروفی شود (Bais & Lokhande, 2012). لذا وقوع هیپرتروفی در سلول های اپیتلیوم استرلیاد ممکن است به دلیل شرایط استرسی حضور کادمیوم در آب باشد. استرس، شدت تنفس را افزایش داده و لذا می تواند محرکی برای بروز تغییرات ساختاری در آبشش شود. همچنین تغییرات گسترده در اپیتلیوم تیغه های ثانویه ممکن است ضخامت اپیتلیوم را افزایش داده و در نهایت منجر به کاهش نرخ ورود کادمیوم به خون شود و یا آن را با تأخیر مواجه کند. این تغییرات به نوبه خود می تواند منجر به هم جوشی تیغه های ثانویه شده و اختلالات بسیاری را در تبادل گاز و تنظیم یونی ایجاد کند. همچنین اتساع عروق خونی و حضور مایع ادما توز (Edematose) در تیغه های ثانویه ممکن است به دلیل افزایش نفوذپذیری ناشی از در معرض قرارگیری با فلزات سنگین باشد که در نهایت منجر به نکروز بافت می شود. (Kaoud, Khoshnood, El-Dahshan; 2010 و همکاران, ۲۰۱۱) گزارش کردند که کلرید جیوه محلول در آب می تواند منجر به بروز تغییرات هیستوپاتولوژیک از جمله تورم، هیپرپلازی و ادغام تیغه های ثانویه آبششی در تاس ماهی ایرانی *Acipenser persicus* شود، آنها بروز این تغییرات را به عنوان پاسخ فیزیولوژیک آبی به منظور کاهش نرخ ورود آلاینده ها یا مقابله با اثرات مخرب آن قلمداد کردند. اغلب فلزات سنگین از جمله کادمیوم پس از ورود به سلول ها تمایل زیادی به اتصال با پروتئین ها از جمله متالوتیونین دارند. پروتئین ها با اتصال به

غیاثی، ف.؛ میرزرگر، س.س.؛ سالار آملی، ج.؛ باهنر، ع. و

دانشگاه آزاد اسلامی، ۱۹-۱۳:۱(۲).

ابراهیم-زاده موسوی، ح. ۱۳۸۹. مطالعه پارامترهای خونی و بیوشیمیایی سرمی کپور معمولی (*Cyprinus carpio*) متعاقب مواجهه با غلظت کم کادمیوم. مجله تحقیقات دامپزشکی، ۶۱-۶۶:۱(۱):۶۵

محمدنژاد شמושکی، م.؛ نظامی بلوچی، ش.؛ اسماعیلی ساری، ع.؛ خارا، ح. و پزند، ذ. ۱۳۸۳. تعیین غلظت تحت کشنده LC50, 96 h فلزات سنگین سرب، روی و کادمیوم بر روی بچه ماهی شیپ (*Acipenser nudiventris*). مجله علوم دریایی ایران، ۵۳-۴۵:۳(۴):۳.

مسافر خورجستان، س.؛ خدابنده، ص. و خشنود، ز. ۱۳۹۱. اثر هیستوپاتولوژیک کلرید جیوه بر بافت کلیه و روده بچه تاسماهی ایرانی *Acipenser persicus*. مجله علمی شیلات، ۱۰۵-۹۵:۳(۴):۲۱.

Al-Attar, A. M., 2005. Changes in haematological parameters of the fish, *Oreochromis niloticus* treated with sublethal concentration of cadmium. *Pakistan Journal of Biological Sciences*, 8(30): 421-424.

Alvarado, N. E., Quesada, I., Hylland, K., Marigomez, I. and Soto, M., 2006. Quantitative changes in metallothionein expression in target cell-types in the gills of turbot (*Scophthalmus maximus*) exposed to Cd, Cu, Zn and after a depuration treatment. *Aquatic Toxicology*, 77: 64-77.

American Public Health Association, American Water Works Association, 1999. Standard methods for the examination of water and wastewater. Water Environment Federation.

Bais, U. E. and Lokhande, M. V., 2012. Effect of cadmium chloride on histopathological changes in the freshwater fish *Ophiocephalus striatus*

برخی شاخص-های دیگر نظیر میزان فعالیت $Na^+-K^+-ATPase$ در سلول-های آبشش در مطالعات بعدی مورد توجه قرار گیرد.

تشکر و قدردانی

نگارندگان از جناب آقای مهندس متقی کارشناس محترم گروه شیلات و مهندس تقی پور جهرمی، کارشناس محترم آزمایشگاه معتمد آلودگی محیط زیست دانشکده منابع طبیعی دانشگاه صنعتی اصفهان به سبب همکاری های ارزنده ایشان در انجام این تحقیق سپاسگزاری می نماید. هزینه های انجام این تحقیق از محل پژوهانه شماره ۵۰۲/۹۱/۵۳۹۴۹ پرداختی از سوی معاونت پژوهشی دانشگاه صنعتی اصفهان به دکتر فاطمه پیکان حیرتی تامین شده است.

منابع

اسماعیلی ساری، ع.، ۱۳۸۱. آلاینده ها، بهداشت و استاندارد در محیط زیست. انتشارات نقش مهر، تهران. ۷۶۷ صفحه.

ابطحی، ب.؛ قدرتی شجاعی، م.؛ اسماعیلی ساری، ع.؛ رهنما، م.؛ شریف پور، ع.؛ بهمنی، م.؛ کاظمی، ر. و حلاجیان، ع.، ۱۳۸۴. غلظت برخی از فلزات سنگین در بافت های ماهی اوزن برون (*Acipenser stellatus*) صید شده در خزر جنوبی. مجله علوم محیطی، شماره ۴، صفحات ۷۷ تا ۸۴.

صادقی راد، م.؛ امینی رنجبر، غ.؛ ارشد، ع. و جوشیده، ه.، ۱۳۸۴. مقایسه تجمع فلزات سنگین (روی، مس، کادمیوم، سرب و جیوه) در بافت عضله و خاویار دو گونه تاس ماهی ایرانی (*Acipenser persicus*) و اوزن برون (*Acipenser stellatus*) حوضه جنوبی دریای خزر. مجله علمی شیلات ایران، صفحات ۷۹-۱۰۰:۳(۴):۳.

عروجعلی، م.؛ پیکان حیرتی، ف.؛ محبوبی صوفیانی، ن. و درافشان، س. ۱۳۹۲. اثر غلظت های تحت کشنده کادمیوم بر برخی شاخص-های خونشناسی بچه ماهی استرلیاد (*Acipenser ruthenus*). مجله علوم و فنون شیلات، ۲۲-۱۱:۲(۲):۱۱.

غلامی، م.؛ فاطمی، س.م.ر.؛ فلاحی، م.؛ اسماعیلی ساری، ع. و ماشینیان، ع.، ۱۳۸۶. تاثیر انفرادی و مخلوط فلزات سنگین (مس و کادمیوم) بر بچه ماهی سفید یک گرمی

- of the heavy metals in *Oreochromis niloticus* fish. *Nature and Science*, 8 (4): 147-156.
- Khoshnood, Z., Khodabandeh, S., Shahryari Moghaddam, M. and Khorjestan, M., 2011.** Histopathological and pathomorphological effects of mercuric chloride on the gills of Persian sturgeon, *Acipenser persicus*, fry. *International Journal of Natural Resources and Marine Sciences*, 1(1): 23-32.
- Mohamed, F. A. S., 2008.** Bioaccumulation of selected metals and histopathological alterations in tissues of *Oreochromis niloticus* and *Lates niloticus* from lake Nasser, Egypt. *Global Veterinaria*, 2(4): 205-218.
- Muller, G., Yahya, A., Ludwig, A., Ottenstein, R., Kolomytsev, N. and Naydenkov, V., 2007.** Trace Metal and Phosphorus Concentrations in Fine Grained Sediments of the Volga River, Russia. *Journal for the Geological Sciences*, 35 (6): 361-375.
- Poleksic, V., Lenhardt, M., Jaric, I., Djordjevic, D., Gacic, Z., Cvijanovic, G. and Raskovicy, B., 2010.** Liver, gills, and skin histopathology and heavy metal content of the Danube starlet (*Acipenser ruthenus* Linnaeus, 1758). *Environmental Toxicology and Chemistry*, 29(3): 515-521.
- Radojevic, M. and Bashkin, V. N., 1998.** Practical environmental analysis, RSC Publication, 466P.
- Rand, M., 1995.** Fundamental of aquatic toxicology. Talor and Francis Pub., pp. 3-188.
- Riba, I., Blasco, J., Jimenez-Tenorio, N., Gonzalez, de Canales, M. L., and Angel DelValls, T., 2005.** Heavy metal bioavailability and effects: II. Histopathology-bioaccumulation relationships (Channa). *International Journal Zoological Research*, 8(1): 23-32.
- Bernet, D., Schmidt, H., Neier, W., Burkhardt, Hom, P. and Wahli T., 1999.** Histopathology in fish: proposal for a protocol to assess aquatic pollution. *Journal of Fish Diseases*, 22: 25-34.
- Foulkes, E. S., 2000.** Transport of the heavy metals across cell membranes. *Society for Experimental Biology and Medicine*, 223: 234-240.
- Gardner, G. R. and Yevich, P. P., 1970.** Histological and hematological responses of an estuarine teleost to cadmium. *Journal Fisheries Research Board of Canada*, 27 (12): 2185-2196.
- Guardiola, F. A., Cuesta, A., Meseguer, J., Martínez, S., Martínez-Sánchez, M. I., Pérez-Sirvent, C. and Esteban, M. A., 2013.** Accumulation, histopathology and immunotoxicological effects of waterborne cadmium on gilthead seabream (*Sparus aurata*). *Fish & Shellfish Immunology*, 35: 792-800.
- Hansen, J. A., Welsh, P. G., Lipton, J., Cacula, D. and Dailey, A. D., 2008.** Relative sensitivity of bull trout (*Salvelinus confluentus*) and rainbow trout (*Oncorhynchus mykiss*) to acute exposures of cadmium and zinc. *Environmental Toxicology and Chemistry*, 21(1): 67-75.
- Jaric, I., Visnjic-Jeftic, Z., Cvijanovic, G., Gacic, Z., Jovanovic, L., Skoric, S. and Lenhardt, M., 2011.** Determination of differential heavy metal and trace element accumulation in liver, gills, intestine and muscle of sterlet (*Acipenser ruthenus*) from the Danube River in Serbia by ICP-OES. *Microchemical Journal*, 98: 77-81.
- Kaoud, H. A. and El-Dahshan, A. R., 2010.** Bioaccumulation and histopathological alterations

- Vinodhini, R. and Narayanan, M., 2009.** The impact of toxic heavy metals on the hematological parameters in common carp *Cyprinus carpio* L. Iranian Journal of Environmental Health Science and Engineering, 1: 23-28.
- Witeska, M., Jezierska, and Wolnicki, J., 2006.** Respiratory and hematological response of tench, *Tinca tinca* (L.) to a short-term cadmium exposure, *Aquaculture International*, 14:141-15.
- Wright, D. A., 1995.** Trace metal and major ion interactions in aquatic animals. *Marine Pollution Bulletin*, 31 (1-3): 8-18.
- Yiğiterhan, O. and Murray, J. W., 2008.** Trace metal composition of particulate matter of the Danube River and Turkish rivers draining into the Black Sea. *Marine Chemistry*, 111: 63-76 .
- caused by mining activities in the Gulf of Cadiz (SW, Spain), *Chemosphere*, 58: 671-682.
- Sandhu, N. and Vijayan, M. M., 2011.** Cadmium-mediated disruption of cortisol biosynthesis involves suppression of corticosteroidogenic genes in rainbow trout. *Aquatic Toxicology*, 103: 92-100.
- Soares, S. S., Martins, H., Gutiérrez-Merino, C. and Aureliano, M., 2008.** Vanadium and cadmium in vivo effects in teleost cardiac muscle: Metal accumulation and oxidative stress markers. *Comparative Biochemistry and Physiology Part C: Toxicology & Pharmacology*, 147: 168-178.
- Thophon, S., Kruatrachue, M., Upatham, E. S., Pokethitiyook, P., Sahaphong, S. and Jaritkhuan, S., 2003.** Histopathological alterations of white seabass, *Lates calcarifer*, in acute and subchronic cadmium exposure. *Environmental Pollution*, 121: 307-320.

The sub-lethal effects of Cadmium on some gill histopathology in the cultivated Sterlet (*Acipenser ruthenus*)

Orojali, M⁽¹⁾; Paykan Heyrati, F^{(2)*}; alar Dorafshan, S⁽³⁾;

Mahboobi Soofiani, N⁽⁴⁾

Fheyрати@cc.iut.ac.ir

1,2,3,4- Department of Natural Resources, Isfahan University of Technology.

Key words: Sterlet, *Acipenser ruthenus*, Cadmium, Histopathology, Gill.

Received: June 2013

Accepted: October 2013

Abstract

The sub-lethal effects of water-born Cadmium (Cd) on histopathological changes of gill tissues were investigated on Sterlet, *Acipenser ruthenus*. In this research, 60 fish (41.69 ± 0.95 g and 23.98 ± 0.14 cm) were randomly distributed in 4 experimental groups, each with 3 replicates. The fish were exposed to different concentrations of Cd for 21 days under semi-static experimental condition as: 0, 16, 32 and 64 $\mu\text{g/L}$ Cd. At the end of the experiment, the gill tissues were fixed in Bouin's solution for histopathological studies. Qualitative and quantitative changes of the gill tissues were analyzed. Several qualitative changes including hyperplasia, hypertrophy of epithelial cells and epithelial edema as well as necrosis, rings and fusion of gill filaments and secondary lamellae were observed in all treated fish including control group. Quantitative analysis based on organ index (I_{org}) showed significant increase in histopathological changes in the gill tissues coincided by elevation of Cd concentration in the water. However, there was no significant differences in the organ index between control and 16Cd group. The results of this study demonstrate severe histopathological changes in the gill tissues after exposing to sub-lethal concentration of water-born Cd under experimental condition. The results of this study might be used as a guideline for evaluation of histopathological changes being induced by heavy metals in natural or cultivated environment for sturgeon fish.