

بررسی ماکروسکوپیک و میکروسکوپیک عصاره الکلی حنا (*Lawsonia inermis*) در

التیام آسیب جلدی تجربی ایجاد شده در پوست ماهی

ماکرو (*Labidochromis caeruleus*)

آناهیتا رضائی*، دکتر رحیم پیغان، زهرا طولابی دزفولی، شادی افتخار معنوی

*a.rezaie@scu.ac.ir

دانشکده دامپزشکی، دانشگاه شهید چمران اهواز

تاریخ پذیرش: خرداد ۱۳۹۳

تاریخ دریافت: بهمن ۱۳۹۱

چکیده

یکی از گیاهان داروئی شناخته شده در طب سنتی، حنا با نام علمی *Lawsonia inermis* می‌باشد. با توجه به وجود ترکیبات موجود در برگ‌های این گیاه، خواص فراوانی از جمله خاصیت ضد میکروبی، ضد التهابی، ترمیم زخم، مهارکننده‌ی تریپسین و نقش آنتی‌اکسیدانی برای آن گزارش شده است. این مطالعه با هدف بررسی تأثیرگذاری دو ماده‌ی طبیعی (حنا و نمک) در روند التیام زخم تجربی ناشی از برداشتن فلس و تزریق آنزیم تریپسین (۰/۰۲ میلی لیتر زیر باله‌ی پشتی) انجام شد. برای این کار تعداد ۵۴ قطعه ماهی آکواریومی ماکرو با میانگین $5/5 \pm 0/55$ وزن به سه گروه هجده تایی تقسیم شدند. ماهیان تحت شرایط آزمایشگاهی در دمای ۲۵-۲۲ درجه سانتی‌گراد نگهداری شدند. پس از ایجاد ضایعه، در روزهای ۲، ۴ و ۶ ماهیان به مدت ۱۰ دقیقه در حمام‌های مختلف قرار گرفتند. گروه نمک در آب نمک با غلظت ۱٪، گروه حنا در عصاره‌ی الکلی حنا با رقت ۵/۰٪ و گروه شاهد بدون استفاده از هیچ ماده‌ای حمام داده شدند. ماهی‌ها در طی سه مرحله نمونه برداری، هر کدام به فاصله یک هفته، به روش نخاعی کردن کشته شده و از محل زخم نمونه بافتی گرفته شد. از لحاظ ماکروسکوپیک، تغییر رنگ محل زخم در گروه حنا در هفته دوم نسبت به دو گروه دیگر بسیار کمتر شده بود و در نهایت در هفته‌ی سوم آثاری از زخم در دو گروه نمک و حنا وجود نداشت. نتایج میکروسکوپیک نیز نشان داد که در هفته دوم پس از ایجاد زخم، عصاره الکلی حنا بیش از نمک باعث کاهش تجمع سلول‌های التهابی در محل ضایعه گردید. به نظر می‌رسد اثر گذاری حنا بر متوقف کردن روند التهاب شدید، می‌تواند از صدمات و عفونت‌های ثانویه‌ی پوستی هم جلوگیری نماید که این حالت در ترمیم زخم‌های جلدی به طور سریع‌تر و موثرتری از حمام نمک دخیل بوده است.

لغات کلیدی: ترمیم، عصاره‌ی الکلی، حنا، ماهی ماکرو، حمام نمک

*نویسنده مسئول

مقدمه

زخم‌های پوستی در ماهیان بسیار شایع است و عوامل زیادی از جمله عفونت‌های باکتریایی، ویروسی، انگلی، آفتاب سوختگی، جراحات ناشی از ادوات صید و پرندگان شکاری، مسمومیت‌های شیمیایی، کمبود تیامین و اسید چرب و کمبود ویتامین‌های A و C موجب ایجاد آن‌ها می‌گردند (پاپی و همکاران، ۱۳۸۹). برخی از این عوامل با آزاد کردن آنزیم‌های پروتئازی باعث آسیب بیشتری می‌گردند. برخی از انگل‌ها در هنگام اتصال به پوست با رها سازی آنزیم‌های پروتئولیتیک بافت جلدی و زیر جلدی را تخریب می‌نمایند. از آنجایی که ماهیان در محیط آب زندگی نموده و در تماس مداوم با عوامل مختلف موجود در آن می‌باشد لذا ترمیم سریع جراحات جلدی حاصل از عوامل مختلف امری ضروری می‌باشد. لذا تاکنون تحقیقات متعددی در خصوص عوامل تحریک و تسریع کننده ترمیم صورت پذیرفته است. به منظور ایجاد زخم تجربی راه-های متفاوتی وجود دارد، یکی از این راه‌ها، استفاده از آنزیم‌های پروتئولیتیک از جمله تریپسین می‌باشد. تریپسین باعث زخم پوست، التهاب و افزایش تکثیر^۱ اپیدرم می‌گردد (Meyer-Hoffert et al., 2004).

گیاه حنا با نام علمی *Lawsonia inermis* از خانواده حنا به صورت درختچه‌ای به طول ۶-۷ متر است که در نواحی گرمسیری می‌روید. این گیاه در استان‌های کرمان و سیستان بلوچستان بومی شده و کاشته می‌شود. برگ‌های این گیاه مورد استفاده بوده که معمولاً سالی ۳-۲ بار برداشت و پس از خشک و آسیاب کردن وارد بازار می‌شود. علاوه بر رنگ کردن پوست و موی انسان، چوب، پشم و چرم دارای خواص درمانی و پزشکی فراوانی می‌باشد. درمان جزام و اگزما، رفع جوش‌های دهان، بهبود سوختگی‌ها، رویاندن موی سر، رفع خارش پوست، اثرات ضد باکتریایی، ضد قارچی و ضد توموری از خواص این گیاه می‌باشند (فتاحی و همکاران، ۱۳۸۹ Rajwar & Khatri, 2011). ترکیبات مؤثر موجود در این گیاه بسیار متعدّدند و شامل: کربوهیدرات‌ها، پروتئین‌ها، فلاونوئیدها^۲

تانن ها^۳، ترکیبات فنولی، آلکالوئیدها، تریپنوئیدها^۴، کوئینون، کومارین‌ها^۵، گزانتون‌ها^۶ و اسیدهای چرب است (Chaudhary et al., 2010; Rajwar & Khatri, 2011). عصاره‌ی برگ-های حنا به عنوان آنتی‌بیوتیک طبیعی عمل می‌نماید به طوری که می‌تواند گروه گسترده‌ای از باکتری‌ها را از بین برده بدون این که اثرات جانبی یا مقاومت باکتریایی ایجاد نماید (Merdaw, Muhammad & Muhammad, 2005); در تحقیق دیگری (Santhanamari et al., 2009). خاصیت ضد قارچی برگ‌های حنا با داشتن ماده‌ای به نام نفتوتیازول به اثبات رسیده است (Muhammad & Brahmeshwari et al., 2012). عصاره‌ی حنا در بهبود زخم‌های گوارشی رت نیز موثر می‌باشد، در زخم ایجاد شده توسط آسپیرین، عصاره‌ی کلروفومی حنا باعث کاهش قابل ملاحظه‌ای در زخم‌ها شده است و نیز عصاره‌ی آبی، الکلی و کلروفومی نیز به طور چشمگیری از میزان ترشح اسید معده کم کرده است (Goswami et al., 2011). در ترمیم زخم جلدی تجربی رت استفاده‌ی موضعی از عصاره‌ی حنا مؤثرتر از مصرف خوراکی آن بوده است و نیز عصاره‌ی اتانولی در مقایسه با سایر عصاره‌ها تأثیرگذاری بیشتری داشته است (Sakarkar et al., 2004).

نمک طعام از ضدعفونی کننده‌های طبیعی است که سال‌ها برای درمان خارجی بیماری‌های ماهی مورد استفاده قرار گرفته است و تأثیر آن در بهبود زخم‌های پوستی به اثبات رسیده است، به علاوه این ماده علیه برخی انگل‌های خارجی و عفونت‌های باکتریایی سطح بدن و آبشش قابل استفاده است (پاپی و همکاران، ۱۳۸۹).

با توجه به این که اثر بخشی عصاره‌ی حنا بر زخم سالک موش سوری در ایران توسط بافقی و همکاران (۱۳۸۷) و تأثیر این گیاه بر زخم تجربی رت‌ها توسط Nithya (۲۰۱۱) به اثبات رسیده است و این که اثر بخشی این گیاه بر روی آبزیان مورد مطالعه قرار نگرفته بود، این سؤال برای محققین

³ tannins⁴ terpenoids⁵ coumarins⁶ xanthones¹ Hyperproliferation² flavonoids

ماهی‌ها به صورت تصادفی به سه گروه ۱۸ قطعه‌ای تحت عنوان گروه‌های شاهد، نمک و حنا دسته بندی و در آکواریوم‌های جداگانه تحت شرایط یکسان از نظر تغذیه، نور، درجه حرارت و هوادهی قرار گرفتند. در طول دوره‌ی آزمایش دمای آب به صورت روزانه با دماسنج جیوه‌ای کنترل گردید و توسط هیتر در ۲۵-۲۲ درجه‌ی سانتی‌گراد حفظ گردید و توسط بیوفیلترها هوادهی انجام شد. ۲، ۴ و ۶ روز بعد از تزریق آنزیم تریپسین، ماهی‌های گروه نمک به روش حمام دادن در آب نمک یک درصد به مدت ۱۰ دقیقه قرار گرفتند و ماهی‌های گروه حنا نیز به روش حمام دادن در عصاره‌ی الکلی حنا با رقت ۰/۵ درصد به مدت ۱۰ دقیقه حمام داده شدند. گروه شاهد تحت درمان قرار نگرفتند.

بهبود زخم به مدت یک هفته از لحاظ مورفولوژیک مورد توجه قرار گرفت. یک هفته پس از اتمام فرآیند حمام دادن و بررسی ماکروسکوپی زخم، کار نمونه برداری از پوست آسیب دیده جهت آزمایشات میکروسکوپی انجام گردید و نمونه برداری در ۳ مرحله، هر کدام به فاصله‌ی یک هفته و در هر بار ۶ قطعه از ماهی‌های هر سه گروه شاهد، نمک و حنا به طور تصادفی انتخاب شدند و به طور جداگانه توسط محلول فنوکسی اتانول با رقت ۰/۱ درصد بیهوش گردیدند. بیهوشی کامل حدود دو دقیقه به طول انجامید. سپس توسط اسکالپل استریل از ناحیه‌ی زخم ایجاد شده، قطعه‌های بافتی با ابعاد ۰/۵ × ۰/۵ سانتی‌متر، به طوری که اپیدرم، درم و لایه‌ی نازکی از عضله نیز برداشته شد، این کار در سمت دیگر بدن که سالم بود نیز انجام گردید و هر کدام از نمونه‌ها به طور جداگانه در فرمالین ۱۰ درصد فیکس گردید، نمونه‌ها حداقل ۴۸ ساعت در محلول فیکساتیو قرار گرفتند. پس از طی مراحل آماده سازی و تهیه‌ی بلوک‌های پارافینی از نمونه‌ها، برش‌هایی به ضخامت ۵ میکرون توسط میکروتوم تهیه و پس از انجام مراحل معمول به روش هماتوکسیلین و ائوزین رنگ آمیزی شدند و مورد بررسی میکروسکوپی قرار گرفتند. به منظور بررسی نیمه کمی ۵ شان میکروسکوپی با بزرگنمایی ۴۰ مورد بررسی قرار گرفتند. در صورت عدم مشاهده پارامتر مورد نظر، منفی (-)؛ مشاهده در کمتر از ۲۵٪ مقاطع مورد

مطالعه‌ی حاضر به وجود آمده است که آیا عصاره‌ی الکلی حنا تأثیری بهتر و سریع‌تر از نمک را در روند التیام آسیب جلدی ماهی دارا می‌باشد؟ بر این اساس تأثیر دو ماده طبیعی نمک و حنا بر روی زخم تجربی توسط تزریق آنزیم تریپسین در محل فلس‌های کنده شده ماهی از نظر ماکروسکوپی و میکروسکوپی مقایسه گردید.

مواد و روش کار

تعداد ۵۴ قطعه ماهی آکواریومی ماکرو^۷ به ظاهر سالم، با میانگین وزن $5/5 \pm 0/55$ از یکی از فروشگاه‌های ماهیان آکواریومی خریداری شده و به آزمایشگاه منتقل گردید.

ابتدا به میزان ۳۰۰ گرم برگ آسیاب شده‌ی حنا، تهیه و در ۱۵۰۰ میلی لیتر اتانول ۸۰ درجه حل و عصاره گیری به روش خیساندن^۸ انجام گرفت. سپس عصاره‌ی بدست آمده با دستگاه تقطیر درخلا، تغلیظ و فرآوری گردید و در نهایت ۱۰۰ میلی لیتر عصاره‌ی غلیظ بدست آمد. سپس یک میلی لیتر از عصاره‌ی بدست آمده، به مدت ۲۴ ساعت در انکوباتور ۳۷ درجه قرار گرفت و میزان ماده‌ی خشک آن محاسبه گردید. در هر میلی لیتر از آن ۳۰ میلی گرم ماده‌ی مؤثره (خشک) وجود داشت. عصاره بدست آمده تا زمان استفاده در دمای یخچال نگهداری شد.

ماهی‌ها تحت شرایط کنترل شده، توسط عصاره‌ی گل میخک با رقت ۰/۰۵ درصد به روش غوطه‌وری بیهوش گردیدند. بیهوشی کامل حدود ۳۰ ثانیه به طول انجامید و سپس توسط اسکالپل استریل تعدادی از فلس‌های زیر باله‌ی پشتی در یک منطقه‌ی ۱×۱ سانتی متری در سمت راست بدن آن‌ها برداشته شد و محلول آنزیمی تریپسین ۰/۵ درصد به صورت زیر پوستی به میزان ۰/۰۲ میلی لیتر با سرنگ انسولینی در محل بدون فلس تزریق گردید. تزریق آنزیم تریپسین بلافاصله بعد از برداشت فلس هر ماهی صورت می‌گرفت.

⁷ *Labidochromis caeruleus*

⁸ maceration

بررسی، یک مثبت (+)؛ بین ۲۵٪ تا ۷۵٪ مقاطع مورد بررسی دو مثبت (++) و بیشتر از این میزان سه مثبت (+++) قلمداد گردید (شاهسونی و همکاران، ۱۳۸۳).

نتایج

بر اساس مشاهدات ماکروسکوپی پس از تزریق، تغییر رنگ قرمز تا صورتی در محل دیده شد. این تغییر رنگ در گروه شاهد از شدت بیشتری برخوردار بود و سپس در گروه نمک و

با شدت کمتر در گروه حنا مشاهده گردید (تصویر ۱). در هفته دوم نیز تغییرات ماکروسکوپی زخم مشابه هفته اول بود و در گروه شاهد دیرترین و در گروه دریافت کننده حنا سریع‌ترین ترمیم رؤیت شد (تصویر ۲). در هفته سوم گروه حنا و نمک بهبودی را نشان دادند در حالی که در گروه شاهد همچنان آثار آسیب در محل تزریق آنزیم وجود داشت (تصویر ۳).



تصویر ۱: نمای ماکروسکوپی آسیب ایجاد شده توسط تزریق تریپسین در هفته اول. به اختلاف قابل مشاهده در رنگ و اندازه زخم (پیکان) بین سه گروه مختلف شاهد، دریافت کننده نمک و دریافت کننده حنا توجه شود.



تصویر ۲: نمای ماکروسکوپی آسیب ایجاد شده توسط تزریق تریپسین در هفته دوم. به اختلاف قابل مشاهده در رنگ و اندازه زخم (پیکان) بین سه گروه مختلف شاهد، دریافت کننده نمک و دریافت کننده حنا توجه شود.



تصویر ۳: نمای ماکروسکوپیکی آسیب ایجاد شده توسط تزریق تریپسین در هفته سوم. به عدم وجود جای تزریق در گروه دریافت کننده نمک و حنا و مشاهده محل تزریق در گروه شاهد (پیکان) توجه شود.

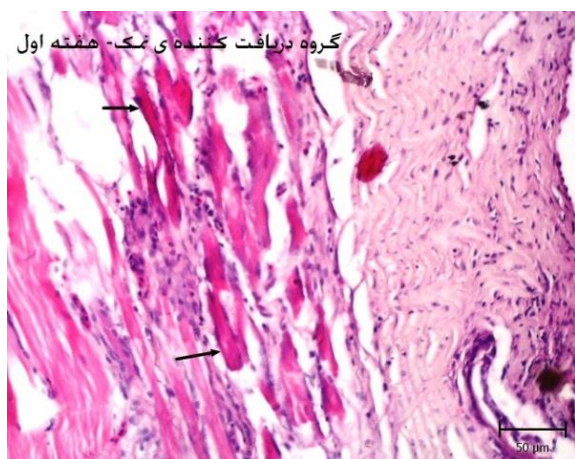
در ماهیان گروه نمک و حنا، تغییرات مذکور در دستجات عضلانی مشابه گروه شاهد بود ولی در این گروه‌ها میزان خونریزی کمتری مشاهده شد و بافت همبند بیشتری تشکیل گردید (تصویر ۵). در ماهیان دریافت کننده‌ی حنا میزان سلول‌های التهابی کمتری در مقایسه با دو گروه دیگر مشاهده شد (تصویر ۶). نتایج حاصل از بررسی نیمه کمی مقاطع پوستی در هفته اول در جدول ۱ نشان داده شده است.

یک هفته پس از تزریق تریپسین در گروه شاهد، خونریزی در محل فلس‌های کنده شده و بر روی سطح اپیدرم مشاهده گردید. همچنین نفوذ متوسط سلول‌های التهابی در زیر اپیدرم و لابه‌لای دستجات عضلانی مشاهده شد. دستجات عضلانی در محل تزریق دچار نکروز شدند و در این محل‌ها عضلات به صورت هیالینی، شفاف، ائوزوفیلیک و فاقد تخطط عرضی مشاهده شده که توسط سلول‌های التهابی احاطه گردیدند (تصویر ۴).

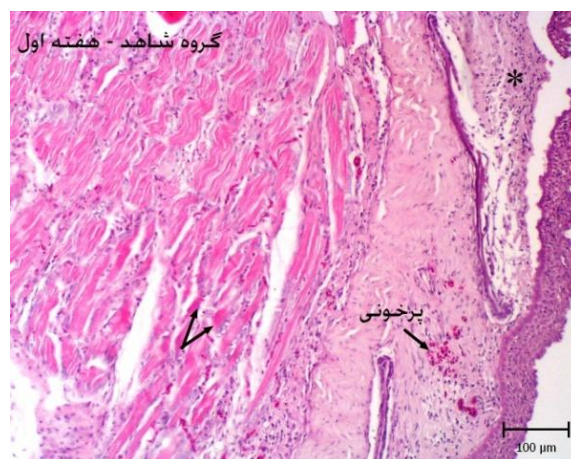
جدول ۱: نتایج بررسی نیمه کمی پارامترهای مختلف در سه گروه مورد مطالعه در هفته اول.

پارامترها	گروه‌ها		
	حمام نمک	حمام حنا	گروه شاهد
پرخونی	+	-	+
خونریزی	+	+	++
نفوذ سلول‌های التهابی	++	+	++
نکروز عضلانی	++	++	++
تکثیر سلول‌های همبندی	++	++	+

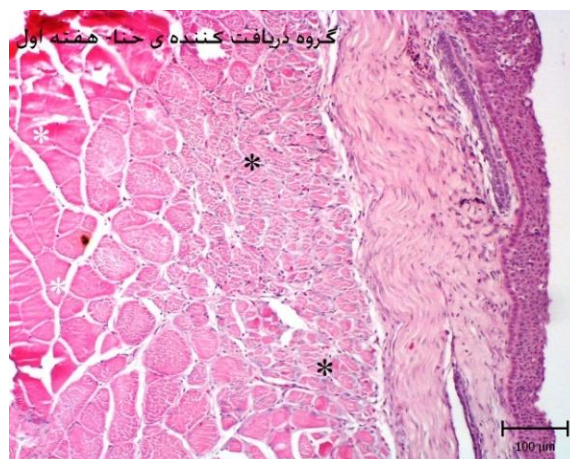
* منفی (-) نشان دهنده عدم مشاهده پارامتر، یک مثبت (+) بیانگر میزان خفیف، دو مثبت (++) میزان متوسط و سه مثبت (+++) بیانگر میزان شدید می‌باشد.



تصویر ۵: پوست، گروه دریافت کننده ی نمک در هفته اول. به دژنرسانس سلول‌های عضلانی (پیکان) همراه با ائوزینوفیلیک شدن آن‌ها توجه شود (رنگ آمیزی هماتوکسیلین و ائوزین).



تصویر ۴: پوست، گروه شاهد در هفته اول. به دژنرسانس سلول‌های عضلانی (پیکان)، پرخونی همراه با نفوذ سلول‌های التهابی در زیر مخاط توجه شود (رنگ آمیزی هماتوکسیلین و ائوزین).



تصویر ۶: پوست، گروه دریافت کننده ی حنا در هفته اول. به دژنرسانس سلول‌های عضلانی (ستاره مشکی) و تغییرات آن‌ها در مقایسه با سلول‌های سالم (ستاره سفید) توجه شود (رنگ آمیزی هماتوکسیلین و ائوزین).

مشاهده شد. در گروه حنا، فلس‌ها بلندتر و سازمان یافته‌تر از سایر گروه‌ها بود و همچنین به میزان قابل توجهی از تعداد سلول‌های التهابی در اپیدرم، درم و بین دسته‌جات عضلانی کاسته شده بود (تصویر ۹). نتایج حاصل از بررسی نیمه کمی مقاطع بافتی در هفته دوم در جدول ۲ نشان داده شده است.

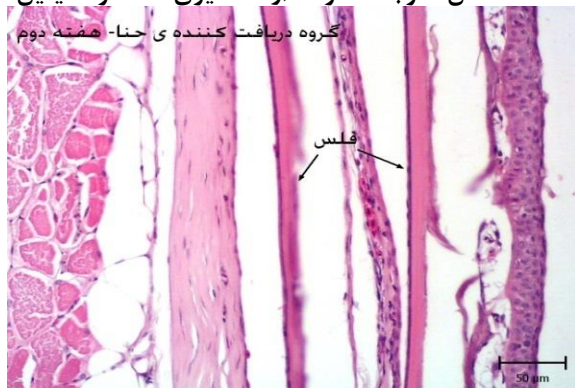در هفته‌ی دوم نفوذ سلول‌های التهابی تک هسته‌ای به ویژه ماکروفاژها در لابه‌لای دسته‌جات عضلانی درم و اپیدرم به چشم می‌خورد، همچنین پرخونی عروق موجود در این نواحی نیز رویت گردید (تصویر ۷). مراحل ابتدایی شکل‌گیری فلس‌ها در زیر بافت پوششی دیده شد (تصویر ۸). بقایای دسته‌جات عضلانی نکروز شده همچنان در محل تزریق

جدول ۲: نتایج بررسی نیمه کمی پارامترهای مختلف در سه گروه مورد مطالعه در هفته دوم.

پارامترها	گروه‌ها		
	گروه شاهد	گروه دریافت کننده نمک	گروه دریافت کننده حنا
پرخونی	+	+	-
خونریزی	-	-	-
نفوذ سلول‌های التهابی	+++	++	+
نکروز عضلانی	++	+	+
تکثیر سلول‌های همبندی	+	++	++

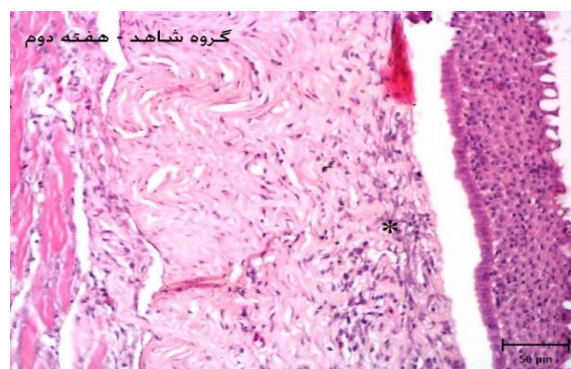
* منفی (-) نشان دهنده عدم مشاهده پارامتر، یک مثبت (+) بیانگر میزان خفیف، دو مثبت (++) میزان متوسط و سه مثبت (+++) بیانگر میزان شدید می‌باشد.

فلس توجه شود (رنگ آمیزی هماتوکسیلین و

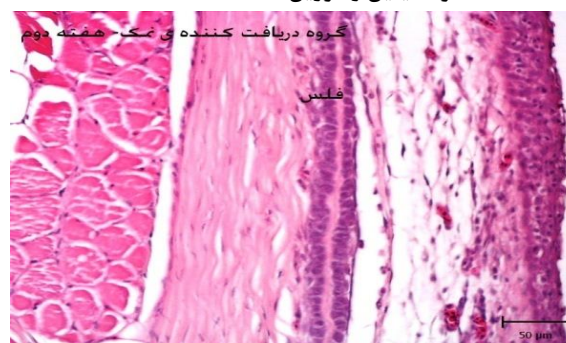


تصویر ۹: پوست، گروه دریافت کننده حنا در هفته دوم. به عدم مشاهده سلول‌های التهابی همراه با تشکیل کامل فلس‌ها توجه شود (رنگ آمیزی هماتوکسیلین و ائوزین).

سه هفته پس از تزریق همچنان سلول‌های التهابی در درم و لابه‌لای رشته‌های عضلانی به چشم می‌خوردند (تصویر ۱۰). در گروه نمک و حنا ترمیم رشته‌های عضلانی همراه با شکل گیری بافت همبند در اطراف این دستجات قابل توجه بود و اپیدرم و درم نیز ساختار طبیعی خود را نشان دادند (تصویر ۱۱ و ۱۲). نتایج بررسی نیمه کمی مقاطع بافتی در هفته سوم در جدول ۳ نشان داده شده است.



تصویر ۷: پوست، گروه شاهد در هفته دوم. به نفوذ سلول‌های التهابی در زیر مخاط (ستاره) توجه شود (رنگ آمیزی هماتوکسیلین و ائوزین).

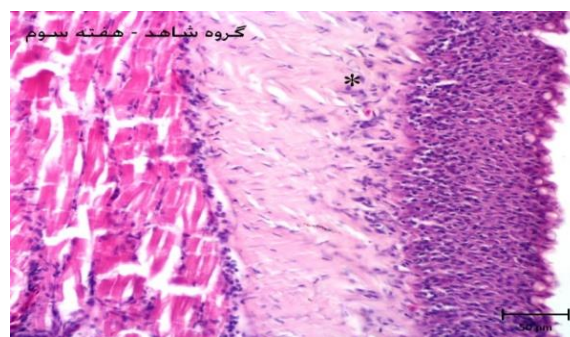
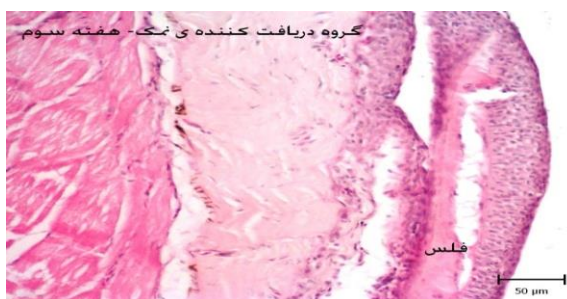


تصویر ۸: پوست، گروه دریافت کننده نمک در هفته دوم. به نفوذ سلول‌های التهابی و پرخونی همراه با تشکیل شدن

جدول ۳: نتایج بررسی نیمه کمی پارامترهای مختلف در سه گروه مورد مطالعه در هفته سوم.

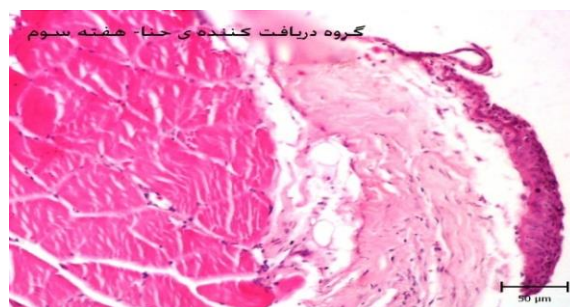پارامترها	گروه‌ها		
	گروه شاهد	حمام نمک	حمام حنا
پرخونی	-	-	-
خونریزی	-	-	-
نفوذ سلول‌های التهابی	++	++	+
نکروز عضلانی	-	-	-
تکثیر سلول‌های همبندی	++	++	+++

* منفی (-) نشان دهنده عدم مشاهده پارامتر، یک مثبت (+) بیانگر میزان خفیف، دو مثبت (++) میزان متوسط و سه مثبت (+++) بیانگر میزان شدید می‌باشد.



تصویر ۱۱: پوست، گروه دریافت کننده ی نمک در هفته سوم. به عدم وجود سلول‌های التهابی همراه با تکمیل شدن فلس توجه شود (رنگ آمیزی هماتوکسیلین و ائوزین).

تصویر ۱۰: پوست، گروه شاهد در هفته سوم. همچنان نفوذ سلول‌های التهابی در زیر مخاط (ستاره) پس از گذشت سه هفته به چشم می‌خورد (رنگ آمیزی هماتوکسیلین و ائوزین).



تصویر ۱۲: پوست، گروه دریافت کننده ی حنا در هفته سوم. به عدم مشاهده سلول‌های التهابی و سلول‌های عضلانی نرمال توجه شود (رنگ آمیزی هماتوکسیلین و ائوزین).

بحث

آنزیم‌های پروتئولیتیک به طور گسترده، تقریباً در تمام گیاهان، حیوانات و میکروارگانیسم‌ها وجود دارد. در بسیاری از سلول‌ها حوادثی از قبیل التهاب، مرگ سلولی، انعقاد خون و مسیرهای پردازش هورمون‌ها توسط این آنزیم‌ها کاتالیز می‌گردند، ولی وقتی شرایطی فراهم گردد که غلظت آن‌ها افزایش یابد باعث آسیب‌های شدید سلولی گردیده و به همین دلیل فعالیت آن‌ها نیاز به کنترل دارد. از طرف دیگر در برخی از آلودگی‌های انگلی، این آنزیم‌ها به جهت پیشرفت آسیب توسط انگل ترشح می‌شود. در این تحقیق با کندن فلس و تزریق تریپسین برای اولین بار یک مدل تجربی مناسب برای آسیب جلدی طراحی گردید که بررسی ماکروسکوپی و میکروسکوپی این مورد را تایید نمود. در این مطالعه با تزریق تریپسین در محلی که فلس‌ها کنده شده نکرور عضلانی ایجاد شد که با نفوذ گسترده سلول‌های التهابی همراه گردید. استفاده‌ی موضعی از تریپسین بر روی پوست بدون موی موش سوری را باعث پرولیفراسیون اپیدرمی، آکانتوز و التهاب با نفوذ زیاد لنفوسیت‌ها و به طور کمتری گرانولوسیت‌ها معرفی نمودند که با مشاهدات این تحقیق هم‌خوانی دارد (Meyer-Hoffert *et al.*, 2004).

با توجه به این‌که انواع مختلفی از آنزیم‌های پروتئولیتیک وجود دارد، هر گیاه نیز بر نوع خاصی از این آنزیم‌ها اثر بخشی دارد. گیاه حنا جز آن دسته از گیاهانی بوده که مهارکننده‌ی قوی تریپسین می‌باشند و علیه حمله‌ی میکروب‌ها از این سیستم دفاعی‌اش استفاده می‌کند (Padul *et al.*, 2012). در این مطالعه پس از تزریق و ایجاد شرایط تجربی برای شروع فرایند التهابی که به طور طبیعی در صدمات جلدی رخ می‌دهد از حمام کوتاه مدت عصاره‌ی حنا استفاده گردید. بر اساس نتایج ماکروسکوپی و میکروسکوپی، ۲ هفته پس از تزریق، در گروه حنا بهبودی قابل توجهی در روند التیام زخم مشاهده گردید. این عصاره باعث کاهش میزان نفوذ سلول‌های التهابی و دژنراسانس سلول‌های عضلانی و همچنین تسریع در روند تشکیل فلس شده است. با توجه به خاصیت ضدپروتئازی این گیاه روند آسیب سلولی و مرگ سلول‌ها که به دنبال

التهاب شدید توسط تریپسین ایجاد شده را کاهش داده است. همچنین عصاره‌ی الکلی حنا مهارکننده‌ی قوی تریپسین می‌باشد (Rajwar & Khatri, 2011). عصاره‌ی هیدروالکلی حنا نسبت به داروهای ضد التهاب نیز اثر قوی‌تری دارد و این تأثیر به صورت وابسته به دوز می‌باشد (Chaudhary *et al.*, 2010). ترکیبات زیاد موجود در عصاره‌ی برگ‌های حنا، به ویژه ماده‌ی ۲-هیدروکسی ۱ و ۴ نفتاکوئینون استخراج شده به میزان قابل توجهی موجب خاصیت ضد التهابی، ضد درد و ضد تب می‌گردد (Chaudhary *et al.*, 2010). عصاره‌ی هیدروالکلی حنا بر روی ترمیم زخم تجربی موش صحرایی نیز آزمایش گردیده است که نتیجه‌ی آن انقباض زخم و افزایش زیاد بافت جوانه‌ی گوشتی بوده و در مطالعات هیستولوژی نیز سازمان‌یابی دسته‌جات کلاژن، افزایش فیبروبلاست‌ها و نفوذ تعداد کم سلول‌های التهابی در مقایسه با گروه‌های کنترل مشاهده گردید (Chaudhary *et al.*, 2010). در مطالعه‌ی بافقی و همکاران (۱۳۸۷) مشخص شد که عصاره‌ی حنا به صورت وابسته به دوز می‌تواند در کاهش اندازه‌ی زخم‌های ایجاد شده توسط لشمانیا (سالک) اثر گذار باشد. در مطالعه‌ی حاضر استفاده از حنا در یک غلظت آزمایش گردید و اظهار نظر در رابطه با این‌که اثر بخشی آن بر روی پوست ماهی تا چه غلظتی افزایش می‌یابد صورت نپذیرفت. با توجه به این‌که در زمینه‌ی ترمیم پوست آبزبان با حنا گزارشی یافت نشد، ولی نتایج حاصله در این مطالعه با نتایج بدست آمده از ترمیم پوست با حنا در سایر حیوانات، هم‌خوانی دارد.

در این تحقیق از حمام کوتاه مدت نمک به عنوان کنترل مثبت استفاده شد. در این گروه نیز بر اساس بررسی‌های ماکروسکوپی و میکروسکوپی پس از گذشت ۲۱ روز ترمیم به طور کامل صورت گرفت. پاپی و همکاران (۱۳۸۹) مشاهده نمودند که ۲۸ روز پس از ایجاد زخم در کپور دریایی و انجام حمام نمک با رقت‌های مختلف باعث تشکیل بافت همبند در محل زخم شده و فیبرهای کوچک عضلانی که صدمه‌ی کمتری دیده بودند، ترمیم شدند. در این مطالعه سه هفته پس از تزریق در گروه نمک و حنا، اپیدرم و درم ساختار طبیعی خود را نشان دادند ولی در گروه حنا فلس‌ها بلندتر و سازمان

- ضایعات جلدی در ماهی کپور معمولی (*Cyprinus Carpio*). مجله تحقیقات دامپزشکی، ۳۵-۳۱، ۶۵(۱).
- پاپی، ش.، حاجی مرادلو، ع. و قربانی، ر.، ۱۳۸۹. مقایسه هیستوپاتولوژیکی تأثیرات غلظت‌ها و تعداد دفعات مختلف حمام آب نمک در روند بهبود زخم جلدی ماهی کپور دریایی، *Cyprinus carpio*، مجله علمی شیلات ایران، ۹۶-۸۹، ۴(۲).
- شاهسونی، د.، موثقی، ا. و باغی، ل.، ۱۳۸۳. بررسی بالینی و آسیب شناسی بافتی اثر فنی توئین سدیم در ترمیم ضایعه جلدی ماهی حوض (*Carassius auratus*). مجله علمی شیلات ایران، ۷۴-۶۵، ۱۳(۴).
- فتاحی بافقی، ع.، فلاح زاده، ح. و مصدق، م.، ۱۳۸۷. بررسی اثربخشی عصاره‌ی حنا بر زخم سالک در موش سوری نژاد BALB/c. مجله علمی پژوهشی دانشگاه علوم پزشکی کرمان، جلد ۴، صفحه ۳۲۹ - ۳۳۰.
- Brahmeshwari, G., Surekha, M. and Saini, K., 2012.** Antifungal activity of naphthothiazoles derived from Lawsonia (*Lawsonia inermis*). African Journal of Biotechnology, 11(78), 14405-14409.
- Chaudhary, G., Goyal, S. and Poonia, P., 2010.** *Lawsonia inermis* Linnaeus: A phytopharmacological review. International Journal of Pharmaceutical Sciences and Drug Research, 2(2), 91-98.
- Goswami, M., Kulshreshtha, M., Rao, C.V., Yadav, S. and Yadav, S., 2011.** Anti-ulcer potential of *lawsonia inermis* l. leaves against gastric ulcers in rats. Journal of Applied Pharmaceutical Science, 1(2), 69-72.
- Merdaw, M. A., 2009.** Inhibition of bacterial growth by *Lawsonia inermis* (*henna*) leaf extracts in vitro. Department of Clinical

یافته‌تر از سایر گروه‌ها، و میزان سلول‌های التهابی نیز کمتر از سایر گروه‌ها بود.

تاکنون مطالعات متفاوتی جهت یافتن عاملی که روند ترمیم را در آبزیان تسریع کند صورت گرفته است. بلوچ و همکاران (۱۳۸۹) دریافتند حمام دراز مدت سولفات روی با تشکیل بافت همبند در روند التیام زخم‌های جلدی ماهی کپور معمولی تأثیر مثبت داشته است. شاهسونی و همکاران (۱۳۸۳) دریافتند فنی توئین سدیم در افزایش میزان کلاژن و افزایش فیبروبلاست‌ها و تحریک روند تشکیل عروق جدید موثر می‌باشد. بر اساس جستجوهای صورت گرفته تاکنون مطالعه‌ای مبنی بر اثربخشی حنا در آبزیان صورت نگرفته و به زعم مؤلفین مقاله حاضر این اولین تحقیق در این زمینه می‌باشد که با روش تجربی جدیدی صورت پذیرفته است. در این مطالعه کندن فلس باعث آسیب فیزیکی گردید و تزریق تریپسین به عنوان ماده‌ی التهاب زا و نکروزکننده‌ی عضلانی استفاده شد. نتایج این مطالعه نشان داد که عصاره‌ی الکی حنا می‌تواند در بهبودی و تسریع آسیب‌های فیزیکی و شیمیایی ماهی آکواریومی اثر به‌سزایی داشته باشد که این اثر بخشی ناشی از کاهش روند التهاب می‌باشد و نسبت به نمک در مدت زمان کمتری باعث ترمیم زخم می‌گردد.

تشکر و قدردانی

این تحقیق در غالب پژوهانه سال ۱۳۹۱ انجام گردیده و بدین وسیله نویسندگان مقاله مراتب قدردانی خود را از معاون محترم پژوهشی دانشگاه شهید چمران اهواز جهت حمایت مالی این طرح تحقیقاتی ابراز می‌دارند. همچنین از آقا و خانم بهداروند و خانم کیانی که در آزمایشگاه پاتولوژی و فارماکولوژی کمال همکاری را داشتند، تشکر و سپاسگزاری می‌شود.

منابع

بلوچ، ا.، شاهسونی، د. و ملکی، م.، ۱۳۸۹. بررسی بالینی و آسیب شناسی حمام درازمدت سولفات روی بر التیام

Laboratory Sciences, College of Pharmacy,
University of Baghdad, 22(4), 33-38.

Meyer-Hoffert, U., Rogalski, C., Seifert, S., Schmeling, G., Wingerts Zahn, J., Proksch, E. and Wiedow O., 2004. Trypsin induces epidermal proliferation and inflammation in murine skin. *Experimental Dermatology*, 13, 234-241.

Muhammad, H. S. and Muhammad, S., 2005. The use of *Lawsonia inermis l.* (henna) in the management of burn wound infections. *African Journal of Biotechnology*, 4(9), 934-937.

Padul, M. V., Patil, M. T., Chougale, A. D., Zambare, V. P., Patil, R. M., Ghule, R. B., Naik wade, S. V., Garad, A. S., Shaikh, F. K., Gadge, P. P., Shinde, K. D., Dama, L. B. and Salve, A. N. 2012. In vitro screening of proteinase inhibitors (Trypsin, Chymotrypsin and helicoverpa gut proteinase inhibitors) in different plant tissue extracts. *Trends Biotechnol. Res.*, 1, 7-14.

Rajwar S. and Khatri P., 2011. Pharmacognostic and phytochemical studies on various plant parts of *Lawsonia inermis* (henna). *Asian Journal of Pharmaceutical Sciences and Clinical Research*, 1, 22-40.

Sakarkar, D. M., Sakarkar, U. M., Shrikhande, V. N., Vyas, J. V., Mandavgade, S., Jaiswal, S. B., Purohit, R. N. 2004. Wound healing properties of henna leaves. *Natural Product Radiance*, 3, 406-412.

Santhanamari, T., Meenakshi, P. R., Velayutham, S., 2011. In vitro antibacterial activity of extracts of *Lawsonia inermis* and *Punica granatum* against clinically isolated antibiotic resistant *pseudomonas aeruginosa* and *staphylococcus aureus*. *Asian Journal of Pharmaceutical and Clinical Research*, 4, 62-65.

Macroscopic and microscopical investigations of the effects of alcoholic extract of henna (*Lawsonia inermis*) on skin healing of experimentally induced tissue damage in macro fish (*Labidochromis caeruleus*)

Rezaie A. * ; Peighan P.; Toolabi Dezfooli Z.; Eftekhar Maanavi S.

Veterinary Department, Chamran University, Ahvaz

*a.rezaie@scu.ac.ir

Key words: Wound healing, Alcoholic extract, Henna, Macro, Salt bath

Abstract

One of the well-known herbal drugs is henna (*Lawsonia inermis*). According to the components in henna, several beneficial properties (i.e., antimicrobial, anti-inflammation, wound healing, trypsin inhibitory and antioxidant) have been reported. The present study was designed to investigate the effects of two natural substances (sodium chloride and henna extract) on experimental skin lesion due to pulling out scales and trypsin injection (0/02 ml, beneath dorsal fin). For this purpose, 54 fish in weight $5/5 \pm 0/55$ of were divided to 3 groups, with eighteen fish in each group. Fishes were placed in laboratory condition in 22-25 °C. Two, four and six days after induction of skin injury, fishes were treated with different agents for 10 minutes. First group was treated in salt water 1%, second group in henna extract 0.5% and the control group without any additives. The fish were sampled weekly, 3 times by sampling from the wound. Macroscopic examination showed that color changes of wound place decreased in henna group in comparison with that other groups. In third week of healing, normal appearance of skin were seen in most of fishes in henna and salt groups. Microscopic study revealed a decrease in inflammatory cells infiltration in henna group second week after induction of skin injury. It seems that henna by decreasing inflammatory process, can also prevent skin damage and secondary infections that can help faster and more effective on wound healing than salt bath in fish.

* Corresponding author