آسیب شناسی بافتی به عنوان شاخص زیستی در ارزیابی کیفیت آب مزارع پرورش ماهیان قزل‌آلای رنگین‌کمان در امتداد چشمه برم لردگان

سردار محمودی[۱]، مهدی بنایی[۱*]، پروانه شوکت[۱]، احمد نوری[۲]، لاله موسوی ده‌موردی[۱]

* mahdibanaee@yahoo.com

۱- دانشگاه صنعتی خاتم الانبیاء (ص) بهبهان، دانشکده منابع طبیعی و محیط زیست، گروه شیلات، بهبهان

۲-دانشگاه هرمزگان، دانشکده علوم و فنون دریایی، گروه شیلات، بندر عباس

تاریخ دریافت: شهریور ۱۳۹۵ تاریخ پذیرش: خرداد ۱۳۹۶

چکیده

هدف از این مطالعه ارزیابی تغییرات آسیب شناسی بافتی آبشش‌ها، کبد، طحال، کلیه و روده ماهیان قزل‌آلای رنگین کمان پرورشی در چهار ایستگاه مختلف در امتداد چشمه برم لردگان است. در این مطالعه ۱۵ ماهی از هر ایستگاه صید و پس از کالبد شکافی از بافت آبشش، کبد، طحال، کلیه و روده ماهی‌ها نمونه‌برداری انجام شد و بعد از تهیه مقاطع بافتی با رنگ هماتوکسیلین و ائوزین رنگ‌آمیزی شدند. بافت‌ها با بزرگنمایی ۴۰۰X مورد بررسی قرار گرفتند. بهم چسبیدگی ، هیپرپلازی آبششی، پوسته پوسته شدن و نکروز اپیتلیوم آبششی، هیپرتروفی و تورم لاملاهای آبششی، هیپرتروفی و دژنرسانس چربی در هپاتوسیت‌ها، دژنره شدن گلومرولی و مجرای جمع آوری ادرار، افزایش فضای لومن، تحلیل رفتن گلومرولی؛ افزایش مراکز ملانوماکروفاژی و بهم ریختن آرایش سلول‌های الیپسوئیدی طحال، نکروز سلول‌های مخاطی، پوسته پوسته شدن اپیتلیوم لایه مخاطی روده از مهمترین آسیب‌های بافت شناسی است که کم و بیش در کمتر از ۲۰ درصد از ماهیان صید شده از ایستگاه چهارم و معدودی از ماهیان ایستگاه سوم مشاهده شد. نتیجه این مطالعه بافت شناسی نشان داد که این تغییرات ممکن است ناشی از افزایش سطح مواد شیمیایی در مزارع پایین دستی باشد. لذا این تغییرات آسیب شناسی بافتی را می‌توان به عنوان شاخص زیستی مناسبی جهت پایش کیفیت آب در نظر گرفت.

کلمات کلیدی: آسیب شناسی بافتی، کیفیت آب، نشانگر زیستی، قزل‌آلای رنگین کمان، چشمه برم

* نویسنده مسئول

[Downloaded from isfj.ir on 2026-11-28]
[DOR: 20.1001.1.10261354.1396.26.2.7.6]
[DOI: 10.22092/ISFJ.2017.113491]

مقدمه

چشمه برم لردگان در استان چهارمحال و بختیاری مانند هر اکوسیستم‌های آبی متاثر از مجموعه‌ای از فراسنجه‌های مختلفی هستند که نقش مهمی در حفظ تعادل و پایداری آن دارد. این فراسنجه‌ها بر رشد، تولیدمثل و سلامت ارگانیسم‌های آبزی به ویژه ماهیان تاثیر گذار هستند. توسعه صنعت آبزی‌پروری در امتداد و یا نزدیک این چشمه موجب شده تا مقادیر متنابهی مواد آلی اعم از مواد دفعی و غذاهای خورده نشده و نیز مواد شیمیایی نظیر داروها و ترکیبات ضدعفونی کننده از طریق خروجی سیستم‌های پرورش آبزیان وارد آب‌های سطحی گردد. امروزه بیش از ۲۰۰ ترکیب مختلف دارویی اعم از آنتی-بیوتیک‌ها، داروهای ضد انگل و ترکیبات شیمیایی محرک رشد در آب‌های سطحی اعم از دریاچه‌ها، رودخانه‌ها و نهرها شناسایی شده است (Petrie *et al*., 2015) که حتی در غلظت‌های پایین نیز ممکن است تهدیدی جدید برای سلامت ماهیان پرورشی در مزارع پایین دست و نیز مصرف کنندگان محصولات این مزارع تلقی شوند (Zhao *et al*., 2015; Gürcü *et al*., 2016). افزایش سطح تولید رادیکال‌های آزاد در طی سم‌زدایی این ترکیبات در بدن ماهی‌ها می‌تواند موجب بروز آسیب‌های بافتی شود (Banaee *et al*., 2013b). لذا مطالعه آسیب‌شناسی بافتی می‌تواند منعکس کننده شرایط زیستی و محیطی و سلامت ماهیان باشد. از این‌رو هدف از این مطالعه بررسی امکان استفاده از مطالعات آسیب‌شناسی بافتی ماهیان قزل‌آلای رنگین کمان پرورشی به عنوان یک شاخص زیستی در ارزیابی کیفیت آب مزارع مختلف پرورش ماهی در امتداد چشمه برم لردگان است.

مواد و روش‌ها

انتخاب ایستگاه‌های نمونه‌برداری: در این مطالعه ۴ مزرعه پرورش ماهی قزل‌آلای رنگین کمان در امتداد چشمه برم لردگان به عنوان ایستگاه های نمونه‌برداری انتخاب شدند. ایستگاه اول در موقعیت جغرافیایی ۳۱ درجه، ۳۰ دقیقه و ۳۶/۷ ثانیه عرض شمالی و ۵۰ درجه و ۴۹ دقیقه و ۱۴/۷ ثانیه طول شرقی ؛ ایستگاه دوم در فاصله کمتر از ۱ کیلومتری از ایستگاه اول در امتداد چشمه برم لردگان با موقعیت جغرافیایی ۳۱ درجه، ۳۰ دقیقه و ۳۶/۵ ثانیه عرض شمالی و ۵۰ درجه و ۴۹ دقیقه و ۱۱/۶ ثانیه طول شرقی و ایستگاه سوم در فاصله سه کیلومتری از ایستگاه دوم و در موقعیت جغرافیایی ۳۱ درجه، ۳۰ دقیقه و ۴۳/۷ ثانیه عرض شمالی و ۵۰ درجه و ۴۹ دقیقه و ۴ ثانیه طول شرقی و ایستگاه چهارم در فاصله ۷ کیلومتری از ایستگاه سوم و در موقعیت جغرافیایی ۳۱ درجه، ۳۰ دقیقه و ۳۸/۶ ثانیه عرض شمالی و ۵۰ درجه و ۴۸ دقیقه و ۴۳/۸ ثانیه طول شرقی انتخاب شدند.

اندازه‌گیری فراسنجه‌های فیزیکی و شیمیایی آب ورودی به هر ایستگاه: فاکتورهای فیزیکی و شیمیایی آب اعم از دما، pH، سختی، اکسیژن محلول، EC، قلیائیت، TSS، TDS، BOD، COD، نیتریت، نیترات، آمونیاک، فسفات، سولفات و همچنین بار باکتریایی (کلی‌فرم) براساس دستورالعمل اجرایی مرکز سلامت و محیط کار وزارت بهداشت اندازه‌گیری شدند.

بافت شناسی: نمونه برداری یک بار در اواسط فصل پاییز و یک بار نیز در اوایل فصل زمستان ۱۳۹۴ صورت گرفت. در هر مرحله از نمونه‌برداری از هر ایستگاه حداقل ۱۵ ماهی با ظاهری سالم انتخاب و پس از بیهوش نمودن، آنها را با محلول پودر گل میخک (۵۰۰۰ : ۱)، آسان‌کشی شدند و بعد از کالبد شکافی از بافت آبشش، کبد، کلیه و طحال ماهی‌ها نمونه‌برداری انجام شد (Banaee *et al*., 2013). سپس نمونه‌ها در محلول بوئن (۷۰ ٪ اسید پیکریک اشباع شده، ۲۵ ٪ فرمالین تجاری (فرمالدئید ۳۷ درصد) و ۵ ٪ اسید استیک) به مدت حداقل ۴۸ ساعت نگهداری و تثبیت گردیدند. پس از آب گیری، شفاف سازی، الکل گیری و پارافینه کردن، نمونه‌ها در پارافین قالب‌گیری شدند. سپس به منظور تهیه مقاطع بافتی، نمونه‌های بلوکه شده در پارافین با دستگاه میکروتوم برش (با ضخامت ۵ میکرومتر) داده شدند. نمونه‌ها با هماتوکسیلین و ائوزین رنگ‌آمیزی گردیدندو در زیر میکروسکوپ نوری (طرح زایس مدل YJ 2005B) با بزرگنمایی ۴۰۰x مورد بررسی قرار گرفتند.

نتایج

دمای آب، میزان اکسیژن محلول در آب، pH، سختی کل، قلیائیت، آمونیاک غیر یونیزه و نیتریت در هر ۴ ایستگاه در دامنه قابل قبول و مطلوب برای پرورش ماهی قزل‌آلای رنگین کمان قرار داشتند (جدول ۱).

در بازدید از ایستگاه‌های مختلف، هیچ گونه ناهنجاری در رفتار مانند بی‌قراری، تشنج، عدم تعادل در شنا، مشکل تنفسی و افزایش ترشحات موکوسی در ماهیان دیده نشد. در اکثر ماهیان، آبشش در وضعیت نرمال و طبیعی قرار داشت. بیشترین آسیب‌های بافت شناسی به آبشش

[Downloaded from isfj.ir on 2026-11-28]
[DOR: 20.1001.1.10261354.1396.26.2.7.6]
[DOI: 10.22092/ISFJ.2017.113491]

ماهیان (کمتر از ۲۵ درصد) در ایستگاه چهارم مشاهده شد که شامل بهم چسبیدگی رشته‌های آبششی (F-L & S-GL)، پوسته پوسته شدن اپیتلیوم آبششی (E-GE)، کوتاه شدن رشته آبششی (S-L)، هیپرتروفی و تورم لاملاهای آبششی (H) بود که این تغییرات در شکل A4-A6 با پیکان نشان داده شده است (شکل ۱).

جدول ۱: شاخص‌های فیزیکی و شیمیایی آب ورودی به استخرهای پرورش ماهی قزل‌آلای رنگین کمان در ایستگاه‌های مختلف

Table 1: Physical and chemical indicators of input water Rainbow trout pools at different stations

	ایستگاه ۱	ایستگاه ۲	ایستگاه ۳	ایستگاه ۴	آب چشمه برم لردگان	*استاندارد
pH	۷/۲۵	۷/۳	۷/۳۹	۷/۷۱	۷/۷	۷/۸-۶/۵
EC (میکروموس بر سانتی‌متر)	۳۲۰	۳۲۰	۳۴۰	۳۵۰	۴۸۰	۴۵۰-۳۰۰
اکسیژن‌خواهی شیمیایی (میلی‌گرم بر لیتر)	۳۲	۳۱	۲۰/۶	۲۴/۸	۴۰	
اکسیژن‌خواهی زیستی (میلی‌گرم بر لیتر)	۳	۲/۹	۳/۱	۳/۲	۲/۵	<۲
مواد معلق در آب (میلی‌گرم بر لیتر)	۳۶	۴۲	۱۸/۹	۱۸/۴	۴۶	<۱۰
مواد محلول در آب (میلی‌گرم بر لیتر)	۲۰۶	۲۳۰	۲۲۰	۲۳۰	۳۲۰	
فسفات (میلی‌گرم بر لیتر)	۰/۰۹۴	۰/۰۹۰	۰/۰۵۹	۰/۰۲۶	۰/۰۹	<۰/۳
سولفات (میلی‌گرم بر لیتر)	-	-	۰/۳۰	۰/۱۸	۰/۹	
نیتریت (میلی‌گرم بر لیتر)	۰/۰۰۸	۰/۰۰۹	۰/۰۲۲	۰/۰۴۵	۰/۰۱	<۰/۱
نیترات (میلی‌گرم بر لیتر)	۱۴/۹	۱۷	۱۲/۵	۱۰/۸	۱۵/۲	<۳
آمونیاک (میلی‌گرم بر لیتر)	۰/۰۰۸	۰/۰۰۹	۰/۰۳۸	۰/۰۳۲	۰/۰۰۹	<۰/۳
سختی کل (میلی‌گرم بر لیتر)	۲۶۰	۲۶۱	۲۵۹	۲۶۴	۲۵۸	۴۰۰-۵۰
دما (سانتی‌گراد)	۱۳	۱۳/۲	۱۳/۵	۱۳	۱۳/۵-۱۲/۲	۱۸-۱۰
اکسیژن محلول در آب (میلی‌گرم بر لیتر)	۶	۶/۴	۶/۲	۶/۲	۶-۵/۵	≥۶
بار باکتریایی (کلی‌فرم)	۱۵۰	۱۶۰	۱۲۰	۱۷۰	۴۵	

*Moogouei *et al.*, 2010

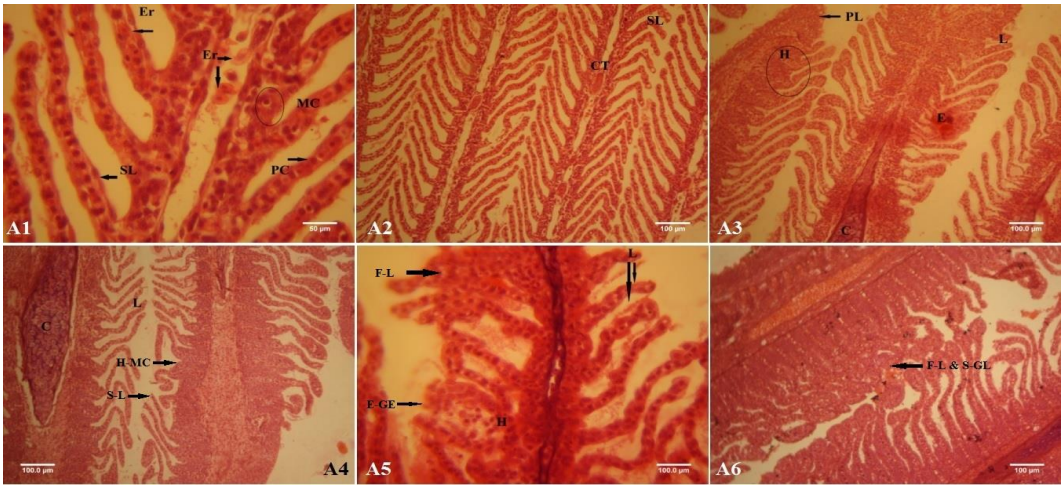

شکل ۱: آسیب‌شناسی بافت آبشش ماهی‌ها در ایستگاه‌های مختلف؛ ایستگاه اول و دوم (شکل A1 و A2)، ایستگاه سوم و چهارم (شکل A3-A6). ادم (E)، هیپرتروفی (H)، عروق آوران (AV)، گلبول قرمز (Er)، سلول‌های ستونی (PC)، سلول مخاطی (MC)، لاملای ثانویه (SL) و لاملای اولیه (PL)

Figure 1: Histopathology of gills of the fish at different stations; Station 1 & 2 (Figure A1-A2), Station 3 & 4 (Figure A3-A6). Edema (E), Hypertrophy (H), Aortic arteries (AV), Red blood cells (Er), Column cells (PCs), Mucosal cells (MC), Secondary laminae (SL), Primary lameness (PL)

[Downloaded from isfj.ir on 2026-11-28]
[DOR: 20.1001.1.10261354.1396.26.2.7.6]
[DOI: 10.22092/ISFJ.2017.113491]

بررسی بافت شناسی کبد در ماهی‌های صید شده از ایستگاه اول تا سوم حاکی از سالم بودن بافت کبد است. سلول‌های کبدی در شکل ۲ مشاهده می‌شوند. آسیب به هپاتوسیت‌ها و اتساع عروق خونی در بافت کبد در برخی از نمونه‌های ایستگاه سوم و چهارم مشاهده شد. در شکل B6-2 تا B6-4 سطح آسیب‌های وارده به بافت کبد اعم از هیپرتروفی (H-H)، دژنرسانس چربی (D-L) و واکوئل شدن سیتوپلاسم کاملا مشخص است.

در اکثر ماهیان، کلیه در وضعیت نرمال و طبیعی قرار داشت (شکل ۳). تخریب گلومرولی (N-GL)و مجرای جمع آوری ادرار (D-CT)، افزایش فضای لومن (L-CT)، تحلیل رفتن گلومرولی و همچنین افزایش مراکز ملانوماکروفاژی از مهم‌ترین آسیب‌های بافت‌شناسی است که در معدودی از ماهیان (کمتر از ۲۰ درصد) صید شده از ایستگاه سوم و چهارم مشاهده شد (C6-2 تا C6-4).

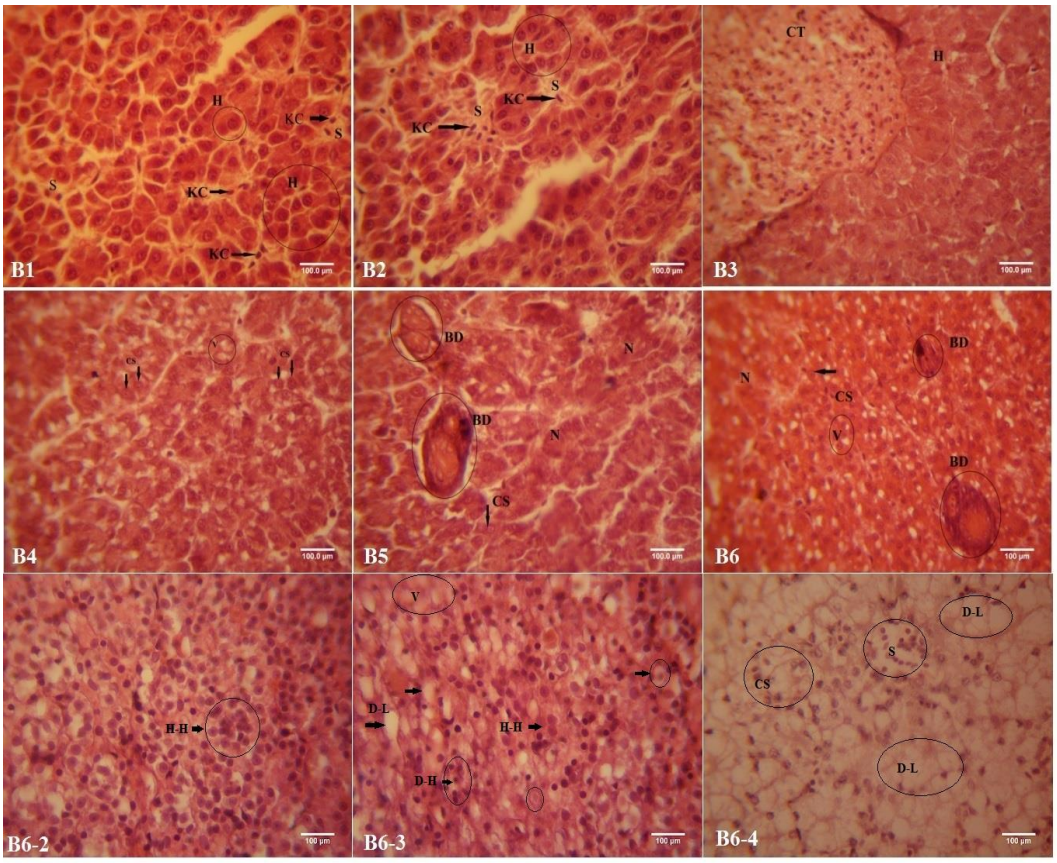

شکل ۲: آسیب‌شناسی بافت کبد ماهی‌ها در ایستگاه‌های مختلف؛ ایستگاه اول و دوم (شکل B1 و B2)، ایستگاه سوم و چهارم (شکل B3-B6). سلول‌های کوپفر (KC)، سینوزئیدهای کبدی (S)، سلول‌های کبدی (H)، بافت پیوندی (CT)، تورم ابری (CS)، مجاری صفراوی (BD)، واکوئل‌های سیتوپلاسمی (V)

Figure 2: Histopathology of liver of the fish at different stations; Station 1 & 2 (Figure B1-B2), Station 3 & 4 (Figure B3-B6). Kupffer Cell (KC), Liver sinusoids (S), Hepatocyte (H), Connective tissue (CT), Cloudy swelling (CS), Biliary tract (BD), Cytoplasmic vacuoles (V)

در اکثر ماهیان، روده در وضعیت نرمال و طبیعی قرار داشت. افزایش اندازه سلول‌های جامی، نکروز سلول‌های مخاطی، پوسته پوسته شدن اپیتلیوم لایه مخاطی و غشای سروزی در بافت روده ماهیان ایستگاه چهارم (کمتر از ۱۰ درصد) مشاهده شد (شکل ۴). در شکل D6-2 تا D6-4 سطح آسیب وارده به اپیتلیوم لایه مخاطی و غشای سروزی روده ماهیان با پیکان مشخص شده است.

[Downloaded from isfj.ir on 2026-11-28]
[DOR: 20.1001.1.10261354.1396.26.2.7.6]
[DOI: 10.22092/ISFJ.2017.113491]

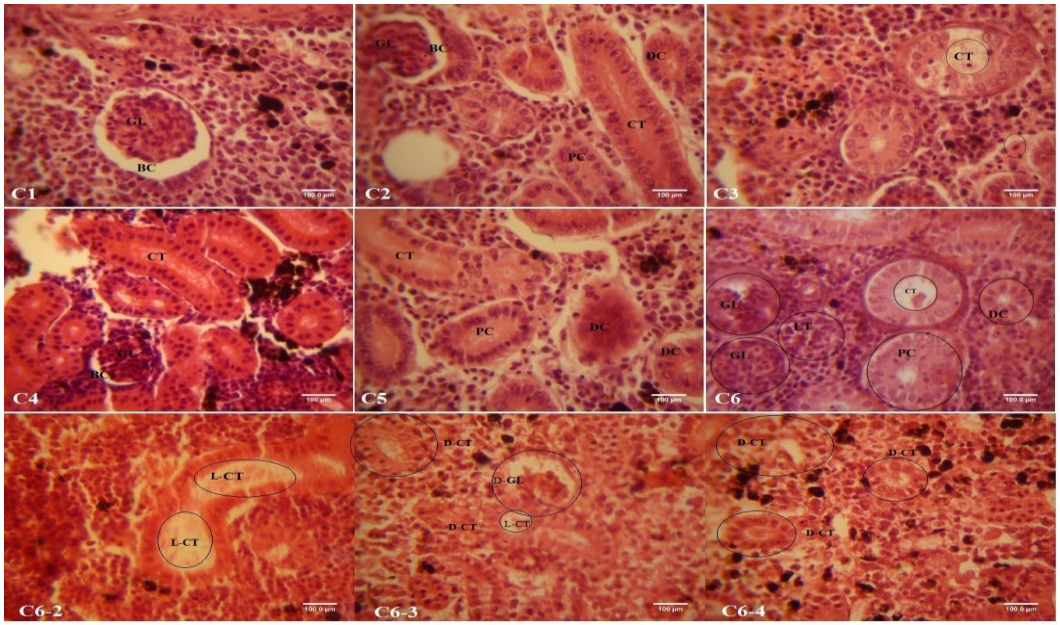

شکل ۳: آسیب‌شناسی بافت کلیه ماهی‌ها در ایستگاه‌های مختلف؛ ایستگاه اول و دوم (شکل C1 و C2)، ایستگاه سوم و چهارم (شکل C3-C6). گلومرول (GL)، کپسول بومن (BC)، مجاری جمع آوری کننده ادرار (CT)، مجرای درهم پیچیده دور (PC)، مجرای درهم پیچیده نزدیک (DC) و بافت لنفاوی (LT)

Figure 3: Histopathology of kidney of the fish at different stations; Station 1 & 2 (Figure C1-C2), Station 3 & 4 (Figure C3-C6). Glomerulus (GL), Bowman capsule (BC), Urinary collecting ducts (CT), Proximal convoluted duct (PC), Distal convoluted duct (DC), Lymphatic tissue (LT)

در اکثر ماهیان، طحال در وضعیت نرمال و طبیعی قرار داشت (شکل ۵). پرخونی و افزایش اندازه طحال در کمتر از ۲۰ درصد طحال () ماهیان در مزارع پایین‌دستی مشاهده شد. افزایش سلول‌های طحال، افزایش تعداد مراکز ملانوماکروفاژی و تغییرات جزئی در آرایش سلول-های الیپسوئیدی در برخی از ماهیان ایستگاه چهارم مشاهده شد (شکل E5 و D6).

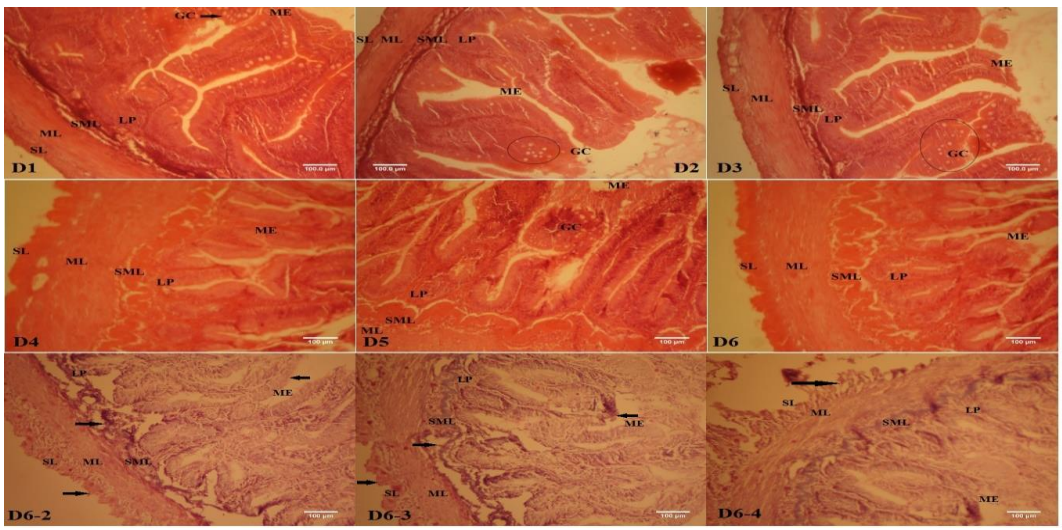

شکل ۴- آسیب‌شناسی بافت روده ماهی‌ها در ایستگاه‌های مختلف؛ ایستگاه اول، دوم و ایستگاه سوم (شکل D1-D3)، و ایستگاه چهارم (شکل D4-D6). غشای سروزی (SL)، سلول‌های جامی (GC)، لایه عضلانی (ML)، اپیتلیوم مخاطی (ME)، لامینا پروپریا (LP) و لایه زیر مخاطی (SML)

Figure 4: Histopathology of intestine of the fish at different stations; Station 1, 2 & 3 (Figure D1-D3), Station 4 (Figure D4-D6). Serous membrane (SL), Goblet cells (GC), Musclaris layer (ML), Mucosa epithelium (ME), Lamina propria (LP), Submucosa layer (SML)

[Downloaded from isfj.ir on 2026-11-28]
[DOR: 20.1001.1.10261354.1396.26.2.7.6]
[DOI: 10.22092/ISFJ.2017.113491]

بحث

بهم‌چسبیدگی رشته‌های آبششی، هیپرپلازی و نکروز اپیتلیال، تورم اپیتلیال، هیپرتروفی و در مواردی نیز پوسته پوسته شدن اپیتلیوم آبششی در ماهیان ایستگاه سوم و چهارم مشاهده شدند. افزایش ترشح موکوس و نیز آسیب-های وارده به رشته‌های آبششی اعم از لاملاها و فیلامنت-های برخی از ماهیان در مزارع پایین دستی ممکن است که حاکی از افزایش سطح آلاینده‌های محیطی در آب ورودی به این استخرها باشد. افزایش ترشحات موکوسی بر سطح آبشش‌ها و آسیب‌های مشابه به ساختار آبششی به شکل هیپرپلازی اپیتلیوم آبششی، هیپرپلازی و بهم چسبیدن رشته‌های آبششی، نکروز بافتی و پوسته پوسته شدن تیغه‌های ثانویه آبششی، اتساع عروق خونی در تیغه-های ثانویه آبششی، خونریزی در لاملا و فیلامنت‌های آبششی در گونه‌های مختلف ماهیان در معرض آلاینده‌های محیطی گزارش شده است (Banaee *et al*., 2013a; Hedayati & Tarkhani, 2014).

افزایش سلول‌های مخاطی در آبشش‌ها و افزایش ترشح موکوس نوعی پاسخ دفاعی به عوامل بیماری‌زا و تغییر نامطلوب فاکتورهای محیطی است. نکروز اپیتلیال آبششی، هیپرپلازی، پارگی اپیتلیوم تنفسی و بهم-چسبیدگی رشته‌های آبششی نیز می‌توانند ناشی از تاثیر مستقیم آلاینده‌های محیطی بر آبشش ماهیان باشند. ادم، افزایش ضخامت لایه اپیتلیوم آبششی و هیپرپلازی اپیتلیوم آبششی ممکن است یک مکانیسم دفاعی به منظور کاهش ضریب نفوذ آلاینده‌های محیطی به بدن از طریق آبشش‌ها باشد (Maharajan *et al*., 2016) و به نظر می‌رسد نوعی پاسخ تطبیقی به استرس ناشی از آلاینده‌های محیطی است (Banaee *et al*., 2013a).

افزایش تراکم موضعی در پارانشیم کبدی، کاهش اندازه و قطر هپاتوسیت‌ها، تجمع خون در بخش‌های سینوسی و تغییر اندازه سینوس‌های کبدی در برخی از ماهیان صید شده از مزارع پایین دست ممکن است نشان دهنده افزایش بیش از حد متابولیسم در سلول‌های کبدی به منظور افزایش نرخ سم‌زدایی آلاینده‌های محیطی و دفع آن از بدن ماهیان باشد (Maharajan *et al*., 2016). در معدودی از ماهیان بی‌نظمی و بهم‌ریختگی آرایش سلول‌های کبدی، هیپرتروفی هپاتوسیت‌ها و تغییر اندازه هسته سلول‌ها، ارتشاح لنفوسیتی، خونریزی، تجمع خون در بخش‌های سینوسی، تغییر اندازه سینوس‌های کبدی و در برخی موارد تراکم موضعی در پارانشیم کبدی و تغییر اندازه هپاتوسیت‌ها مشاهده شد. تغییرات آسیب شناسی بافتی در کبد *Barbus sharpeyi* (کوه‌کن و همکاران، ۱۳۹۳)، *C. carpio* (علیایی و همکاران، ۱۳۹۳)، *O. mykiss* (قرشی و همکاران، ۱۳۹۲) و *Huso huso* (خدابخش و همکاران، ۱۳۹۲)، مشاهده شده است.

تحلیل رفتن گلومرول‌ها، افزایش فضای بین گلومرول و کپسول بومن، تغییرات دژنراتیو در اپیتلیوم مجاری کلیوی در برخی از مجاری کلیوی مشاهده گردید. مشابه این تغییرات بافتی در ساختار گلومرول‌ها و اپیتلیوم مجاری کلیوی، بافت خون‌ساز کلیه و فضای لومن مجاری ادراری در گونه‌های مختلف ماهیان در معرض آلاینده‌های محیطی و زیستی گزارش شده است (Banaee *et al*., 2013a).

نکروز سلول‌های مخاطی، پوسته پوسته شدن اپیتلیوم لایه مخاطی و غشای سروزی از مهمترین تغییرات پاتولوژیکی بود که در معدودی از ماهیان مشاهده گردید. مشابه این تغییرات آسیب‌شناسی بافتی در روده ماهی *Lates calcarifer* و *O. mykiss* گزارش شده است (Banaee *et al*., 2013a; Maharajan *et al*., 2016).

[Downloaded from isfj.ir on 2026-11-28]
[DOR: 20.1001.1.10261354.1396.26.2.7.6]
[DOI: 10.22092/ISFJ.2017.113491]

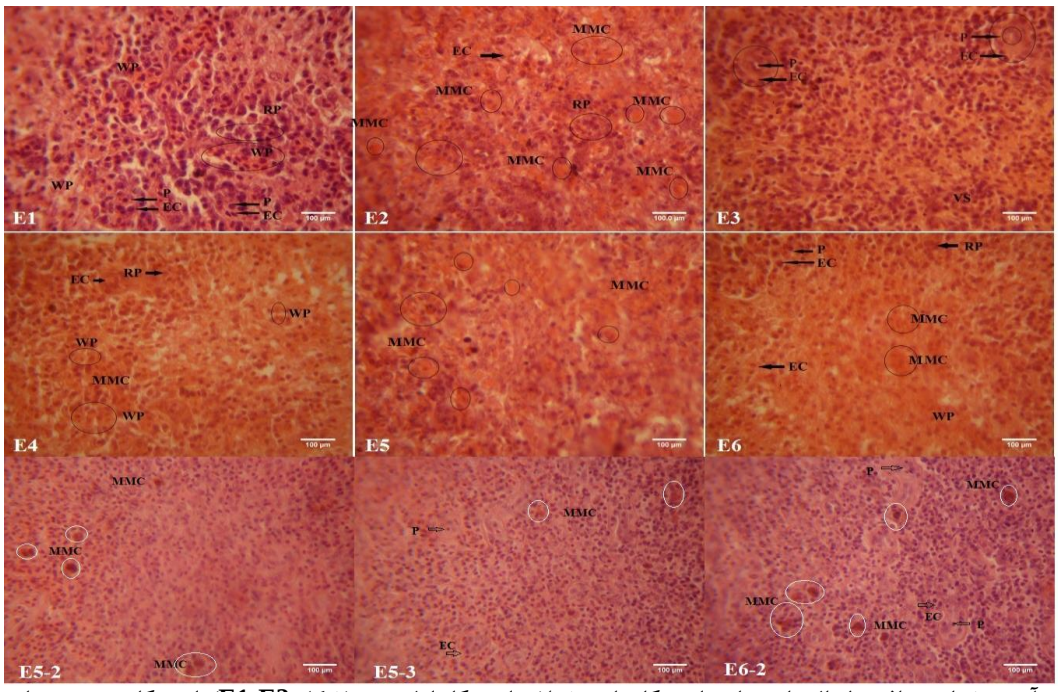

شکل ۵- آسیب‌شناسی بافت طحال ماهی‌ها در ایستگاه‌های مختلف؛ ایستگاه اول، دوم (شکل E1-E2)، ایستگاه سوم و چهارم (شکل E3-E6). عروق سینوس (VS)، مراکز ملانوماکروفاژ (MMC)، پالپ سفید (WP)، پالپ قرمز (RP)، سلول‌های الیپسوئیدی (EC) و سرخرگ‌های جارویی (P)

Figure 5: Histopathology of spleen of the fish at different stations; Station 1, 2 (Figure E1-E2), Station 3 & 4 (Figure E3-E6). Sinus vessels (VS), Melanomycrophage centers (MMC), White pulp (WP), Red pulp (RP), Ellipsoidal cells (EC), Burrow arteries (P)

بهم ریختگی ساختار سلول‌های الیپسوئیدی، افزایش مراکز گلبول‌های سفیددر بافت طحال برخی از ماهیان مزارع پایین دست مشاهده شد. تجمع رنگدانه‌های هموسیدرنی افزایش تعداد و اندازه مراکز ملانوماکروفاژی در طحال این ماهی‌ها، احتمالا ناشی از تجمع آهن ناشی از اضمحلال گلبول‌های قرمز آسیب‌دیده می‌باشد. افزایش مراکز گلبول‌های سفید یا پالپ سفید در طحال این ماهی‌ها نیز ممکن است، نوعی پاسخ سیستم ایمنی به عامل استرس‌زا باشد. از آنجایی که مطالعات بافت شناسی می‌توانند هر گونه تغییرات میکروسکوپی را قبل از اینکه در سطح ماکروسکوپی افزایش یابند به ما نشان دهند و این امر می‌تواند به عنوان یک شاخص زیستی و ابزار بالینی در تشخیص آسیب‌های پاتولوژیکی در ماهیان تلقی گردد. لذا ارزیابی این شاخص‌های زیستی به همراه سنجش شاخص‌های فیزیکی و شیمیایی آب می‌تواند یک دید کلی از وضعیت سلامت آب و ماهی را در اختیار ما قرار دهد.

تشکر و قدردانی

این مطالعه با حمایت مالی دانشگاه صنعتی خاتم‌الانبیاء (ص) بهبهان انجام‌شده است. بدین وسیله، نویسندگان این مقاله از مسئولین محترم تحصیلات تکمیلی دانشگاه و همچنین سرکار خانم مهندس شیما شاه‌عفو و خانم مهندس آمل بیت‌سیاح که در تهیه اسلایدهای بافت - شناسی با مجریان طرح همکاری داشتند، تشکر و قدردانی می‌نمایند.

منابع

خدابخش، ا.، جمیلی، ش.، مطلبی، ع.ع.، ماشینچیان، ع.، نصراله زاده ساروی، ح. و حسینی، م.، ۱۳۹۲. تاثیرات هیستولوژیکی فاز محلول نفت خام دریای خزر بر بافت کبد فیل ماهی (*Huso huso* Linnaeus, 1754) انگشت قد. زیست شناسی دریا (بیولوژی دریا)، ۵(۱۹): ۱-۱۳.

قرشی، ش.، شجیعی، ه.، واعظی، غ.ح. و محمدنژاد شموشکی، م.، ۱۳۹۲. عوارض هیستوپاتولوژیک کبد ماهی قزل آلای رنگین کمان (*Onchorhychus mykiss*) در مواجهه با غلظت های تحت حاد اتیلن دی آمین ترا استیک اسید (EDTA). زیست‌شناسی جانوری، ۶(۱): ۴۱-۵۰.

[Downloaded from isfj.ir on 2026-11-28]
[DOR: 20.1001.1.10261354.1396.26.2.7.6]
[DOI: 10.22092/ISFJ.2017.113491]

کوه‌کن، ا.م.، عبدی، ر.، سلیقه‌زاده، ر. و جادی، ی.، ۱۳۹۳. آسیب‌شناسی بافتی ناشی از مسمومیت تحت حاد علف کش پاراکوات در بافت کبد ماهی بنی انگشت قد (*Barbus sharpeyi*). ۱۱(۱): ۱۱۶۷-۱۱۷۲.

Banaee, M., Sureda, A., Mirvagefei, A.R. and Ahmadi, K., 2013a. Histopathological alterations induced by Diazinon in Rainbow Trout (*Oncorhynchus mykiss*). International Journal of Environmental Research, 7(3): 735-744.

Banaee, M., Sureda, A., Mirvaghefi, A.R. and Ahmadi, K., 2013b. Biochemical and histological changes in the liver tissue of Rainbow trout (*Oncorhynchus mykiss*) exposed to sub-lethal concentrations of diazinon. Fish Physiology and Biochemistry, 39(3): 489-501. doi: 10.1007/s10695-012-9714-1.

Gürcü, B., Kocab, Y.B., Özkutc, M. and İ, T.M., 2016. Matrix changes due to the toxic effects of metronidazole in intestinal tissue of fish (*Onchorhynchus mykiss*). Chemosphere, 144: 1605-1610. doi: 10.1016/j.chemosphere.2015.10.043.

Hedayati, A.A. and Tarkhani, R., 2014. Hematological and gill histopathological changes in iridescent shark, *Pangasius hypophthalmus* (Sauvage, 1878) exposed to sublethal diazinon and deltamethrin concentrations. Fish Physiology and Biochemistry, 40(3): 715-720. doi: 10.1007/s10695-013-9878-3.

Maharajan, A., Rufus Kitto, M., Paruruckumani, P.S., and Ganapiriy, V., 2016. Histopathology biomarker responses in Asian sea bass, *Lates calcarifer* (Bloch) exposed to copper . The Journal of Basic & Applied Zoology, 77: 21-30. doi: 10.1016/j.jobaz.2016.02.001.

Moogouei, R., Karbassi, A.R., Monavari, S.M., Rabani, M. and Taheri Mirghaed, A., 2010. Effect of the selected physio-chemical parameters on growth of rainbow trout (*Onchorhynchus mykiss*) in raceway system in Iran. Iranian Journal of Fisheries Sciences, 9(2): 245-254.

Petriea, B., Bardenb, R. and Kasprzyk-Horderna, B., 2015. A review on emerging contaminants in wastewaters and the environment: Current knowledge, understudied areas and recommendations for future monitoring. Water Research, 72: 3-27. doi: 10.1016/j.watres.2014.08.053.

Zhao, J.L., Liu, Y.S., Liu, W.R., Jiang, Y.X., Su, H.C., Zhang, Q.Q., Chen, X.W., Yang, Y.Y., Chen, J., Liu, S.S., Pan, C.G., Huang, G.Y. and Ying, G.G., 2015. Tissue-speciic bioaccumulation of human and veterinary antibiotics in bile, plasma, liver and muscle tissues of wild fish from a highly urbanized region. Environmental Pollution, 198: 15-24. doi: 10.1016/j.envpol.2014.12.026.

[Downloaded from isfj.ir on 2026-11-28]
[DOR: 20.1001.1.10261354.1396.26.2.7.6]
[DOI: 10.22092/ISFJ.2017.113491]

Histopathological study as bio-indicators for evaluation of water quality in rainbow trout fish farms along the Baram Springs of Lordegan

Mahmoudi S.[1]; Banaee M.[1]; Shoukat P.[1]; Noori A.[2]; Mousavi Dehmoredi L.[1]

*mahdibanaee@yahoo.com

1-Behbahan Khatam Alanbia University of Technology, Natural Resources and Environmental Faculty, Aquaculture Department, Behbahan, Iran
2-Hormozgan University, Marine Science and Technology Faculty, Aquaculture Department, Bandar Abbas, Iran

[Downloaded from isfj.ir on 2026-11-28]

[DOR: 20.1001.1.10261354.1396.26.2.7.6]
[DOI: 10.22092/ISFJ.2017.113491]

Abstract

The purpose of this study was to evaluate histopathological changes in gills, spleen, liver, kidney and intestine of farmed rainbow trout in four different stations along the Barm Springs (Lordegan, Iran). In this study, at least 15 fish from each farm were captured and following autopsy, sampling was carried out from the gills, liver, spleen and intestine of fish. After tissue sectioning, samples were stained with hematoxylin and eosin. Tissues were studied at 400X magnification. Gill lamellae that sticking together, gill hyperplasia, exfoliation of gill epithelium, epithelial necrosis and hypertrophy and swelling of gill lamellae, hypertrophy and liver lipoid degeneration, glomerular degeneration, degeneration of collecting duct of urinary system, increasing volume of the lumen space, shrinking of glomerular size, increasing in melanomacrophage centers, disorganization of ellipsoids in the spleen, necrosis of epithelial cells and exfoliation of the mucosal layer of intestine were the major histopathological alterations which were observed in the fourth (less than 20% of the group) and the third (a few of fish) group. The results of this study showed that these alterations may be due to increasing amounts of chemicals in downstream water. Therefore, these histopathological changes can be used as appropriate biomarkers for assessing water quality.

Keywords: Histopathology, Water quality, Biomarker, Rainbow trout, Barm Springs

*Corresponding author