مطالعه هیستومورفومتریک گناد نر کپور نقره‌ای (*Hypophthalmichthys molitrix*) در دو رده سنی بالغ و نابالغ

نعیم عرفانی مجد*، مهرزاد مصباح و سمیه صیدی
naeemalbo@yahoo.com
دانشکده دامپزشکی ، دانشگاه شهید چمران اهواز

تاریخ دریافت: مرداد ۱۳۹۲ تاریخ پذیرش: بهمن۱۳۹۳

[Downloaded from isfj.ir on 2026-01-31]
[DOR: 20.1001.1.10261354.1393.23.4.4.6]
[DOI: 10.22092/ISFJ.2015.103169]

چکیده

در این پژوهش خصوصیات مورفولوژی و بافت شناسی بیضه ۲۰ ماهی کپور نقره‌ای در دو رده یا گروه سنی زیر دو سال و چهار سال مطالعه گردید. در گروه۱: ۱۰ ماهی با میانگین وزنی ۰/۶۶± ۱/۲۵ کیلوگرم و میانگین (±SD) طول کل بدن ۱/۴۱± ۴۳/۶۸ سانتیمتر و با حدود سنی ۲ سال ، در گروه۲: ۱۰ ماهی کپور نقره‌ای نر با میانگین (±SD) وزنی ۰/۵۲± ۵/۷۱ کیلوگرم و میانگین (±SD) طول کل بدن ۱/۶۴ ± ۸۱/۵ سانتیمتر و با حدود سنی ۴ سال قرار گرفتند. میانگین (±SD) وزن بیضه ماهیان گروه ۱و۲ نیز به ترتیب ۱/۴۷± ۲/۳۴ و ۲۵/۸۱ ± ۸۳/۳۳ گرم و میانگین (±SD) GSI ۰/۲۲± ۰/۱۹ و ۴/۹۷ ± ۱/۴۵ بود. از بیضه‌ها نمونه‌هایی به ضخامت حداکثر نیم سانتیمتر برداشت و پس از ثبوت در محلول بوئن و طی مراحل مختلف تهیه مقاطع بافتی، برش‌هایی به ضخامت ۵ تا ۶ میکرومتر تهیه و مورد رنگ آمیزی هماتوکسیلین- ائوزین و PAS قرار گرفتند. در مطالعات میکروسکوپی مشخص گردید که بیضه ماهی کپور نقره‌ای در هر دو گروه از نوع لوبولار (قطعه ای) و در داخل لوبول‌های بیضه ماهیان گروه ۲ اسپرماتوژنز از نوع سیستیک یا کیسه‌ای می‌باشد. ولی در بیضه ماهیان گروه ۱ هیچگونه فعالیت اسپرماتوژنزی مشاهده نشد، زیرا تنها سلولی که در کیسه‌ها وجود داشت سلول‌های جنسی اولیه بود. در بیضه ماهیان گروه ۲، تعداد سلول‌های جنسی اولیه به صورت معنی داری کاهش یافته، اما تعداد زیادی سلول‌های اسپرماتوژنیک در مراحل مختلف رشد و تمایز شامل سلول‌های اسپرماتوگونی، اسپرماتوسیت اولیه و ثانویه، اسپرماتید اولیه، نهایی و اسپرماتوزوئید وجود داشت که هر یک از این سلول‌ها در کیسه‌های مجزایی قرارداشتند. نتایج حاصل از مطالعات هیستومتری این پژوهش نشان داد که در میانگین (±SD) قطر هسته سلول‌های جنسی اولیه در بیضه گروه ۲ (۰/۴۴± ۶/۱۳) و گروه ۱ (۰/۴۴±۶/۹۷) میکرومتر اختلاف معنی داری وجود ندارد. ولی در بیضه ماهیان گروه۲، میانگین (±SD) قطر هسته سلول‌های اسپرماتوگونی ۰/۱۱ ± ۲/۹۷ میکرومتر، سلول‌های اسپرماتوسیت اولیه ۰/۱۱ ± ۳/۵۹ میکرومتر، سلول‌های اسپرماتید اولیه ۰/۷۶± ۱/۵۹ میکرومتر، سلول‌های اسپرماتید نهایی ۰/۱۳ ± ۱/۲۴، سلول‌های اسپرماتوزوئید ۰/۰۵ ± ۱/۱۶ و طول اسپرماتوزوئید ۱/۹۵ ± ۱۷/۴۱ میکرومتر بود. یافته قابل توجه به دست آمده عدم بالغ بودن بیضه ماهیان در گروه ۱ با میانگین (±SD) وزنی (۰/۶۶± ۱/۲۵) کیلوگرم و طول بدن (۱/۴۱± ۴۳/۶۷) سانتیمتر با سن حدود ۲ سال و بلوغ بیضه در ماهیان گروه ۲ با میانگین (± SD) وزنی (۰/۵۲± ۵/۷۱) کیلوگرم و طولی(۱/۶۴ ± ۸۱/۵) سانتیمتر با سن حدود ۴ سال در شرایط آب و هوایی استان خوزستان می‌باشد.

لغات کلیدی: بافت شناسی، میکرومتری ، بیضه، کپور نقره‌ای (*Hypophthalmichthys molitrix*) ، خوزستان.

*نویسنده مسئول

مقدمه

ماهی کپور نقره‌ای (*Hypophthalmichthys molitrix*) دراقتصاد و تغذیه بسیاری از مردم آسیا اهمیت قابل ملاحظه‌ای دارد و بیش از نیمی از مزارع پرورشی دنیا به پرورش این ماهی اختصاص دارد (Kayaba *et al.*, 2001). استان خوزستان نیز به عنوان یکی از قطب‌های پرورش این ماهی مطرح است (نیکبخت، ۱۳۸۶ و صفاری و معتمد ۱۳۸۶). این استان در جنوب غربی ایران واقع شده است و در نیمه اول سال یعنی در فاصله ماه‌های فروردین تا مهر ماه دما بالا و ساعات روشنایی روز طولانی می باشد (Maktabi *et al.*, 2011) . با توجه به اینکه طول روشنایی روز و دما دو عامل مهم در تنظیم چرخه تولیدمثلی ماهیان می‌باشند(Arabaci *et al.*, 2001، Gabillard *et al.*, 2009، Ghomi et al., 2011) ، گزارش نمودند که که فوتوپریود طولانی جهت ادامه فعالیت تولیدمثلی ماهیان مورد نیاز بوده و فوتوپریود طولانی و دمای بالا منجر به افزایش شاخص گنادوسوماتیک (GSI) می‌گردد(Bapary 2009 & Fainuulelei). با توجه به اینکه بیضه‌ها نقش اساسی در تولیدمثل دارند، مطالعه بافت شناسی بیضه برای تشخیص جنسیت و ضایعات پاتولوژی، تعیین فصل تولیدمثل، زمان تزریق هورمون‌های القایی و تکامل ساختمان بافت شناسی ضروری می‌باشد (کمالی و ولی نسب، ۱۳۸۸). نظر به اینکه تاکنون مطالعه‌ای پیرامون بیولوژی تولیدمثل و بلوغ جنسی ماهی کپور نقره‌ای در شرایط آب و هوایی استان خوزستان صورت نپذیرفته است، تحقیق حاضر با هدف بررسی ساختمان بیضه این گونه با استفاده از روش‌های بافت شناسی جهت شناسایی مراحل مختلف تکامل جنسی گناد جنس نر و مطالعه برخی از شاخص‌های هیستومورفومتریک آن در مراحل قبل و بعد از بلوغ در شرایط آب و هوایی استان خوزستان به اجرا در آمد.

مواد و روش کار

دراین پژوهش ۲۰ ماهی کپور نقره‌ای در دو رده یا گروه سنی ۲ و ۴ سال مطالعه گردید. در گروه۱: ۱۰ ماهی با میانگین (±SD) وزنی ۰/۶۶± ۱/۲۵ کیلوگرم و میانگین (±SD) طول کل بدن ۱/۴۱± ۴۳/۶۸ سانتیمتر با حدود سنی ۲ سال و در گروه۲: ۱۰ ماهی کپور نقره‌ای نر با میانگین (±SD) وزنی ۰/۵۲±۵/۷۱ کیلوگرم و میانگین (±SD) ول کل بدن ۱/۶۴± ۸۱/۵ سانتیمتر و حدود سنی ۴ سال قرار گرفتند. ضریب گناد به وزن بدن (GSI) از نسبت وزن گناد به وزن کل بدن × ۱۰۰ محاسبه گردید (Barber & Blake 2006).

ماهیان در فصل بهار از مرکز پرورش ماهی شهید ملکی اهواز صید و به طور زنده به دانشکده دامپزشکی دانشگاه شهید چمران اهواز منتقل و در وان‌هایی نگهداری شدند. جهت مطالعات میکروسکوپی و نمونه گیری ماهیان پس از بیهوشی با ضربه به پس سر، توزین با ترازو و اندازه گیری طول کل بدن (سر تا دم) با خط کش انجام شد. بدین منظور حفره شکمی باز و موقعیت بیضه مورد بررسی قرار گرفت. سپس بیضه‌ها خارج و پس از بررسی‌های ماکروسکوپی و توزین، نمونه‌هائی به ضخامت حداکثر ۰/۵ سانتیمتر از نواحی قدامی، میانی و خلفی برداشت و در محلول ثبوتی بوئن قرار داده شدند. جهت تهیه مقاطع میکروسکوپی پس از ثبوت، به روش معمول تهیه مقاطع بافتی، برش‌هائی به ضخامت ۵ تا ۶ میکرومتر تهیه و مورد رنگ آمیزی H&E و PAS قرار گرفتند. در بررسی هیستولوژی، ساختار بافتی کپسول، لوبول‌ها، کیسه‌ها، سلول‌های اسپرماتوژنیک، سرتولی، لیدیگ وسلول‌های مایوئید و در بررسی های میکرومتری از هر نمونه ۵ برش و در هر برش حداقل ۵ دید میکروسکوپی با استفاده از لنز دیجیتال Dino- Lite و نرم افزار Dino-Capture 1 و همچنین لنز چشمی مدرج و اسلاید کالیبره شده، قطر **هسته** سلول‌های اسپرماتوژنیک و طول سلول‌های اسپرماتوزوآ شمارش و مورد اندازه گیری قرار گرفت.

نتایج

ماهیان گروه ۱

ماکروسکوپی

[Downloaded from isfj.ir on 2026-01-31]
[DOR: 20.1001.1.10261354.1393.23.4.4.6]
[DOI: 10.22092/ISFJ.2015.103169]

در ماهیان گروه ۱ با میانگین (±SD) وزنی ۰/۶۶± ۱/۲۵ کیلوگرم، میانگین (±SD) طول کل بدن ۱/۴۱± ۴۳/۶۸ سانتیمتر و میانگین (±SD) GSI ۰/۲۲±۰/۱۹ و حدود سنی ۲ سال ، بیضه‌ها نخی شکل، نازک، به رنگ زرد روشن (تصویر ۱) و در قسمت جانبی و شکمی کیسه شنا قرار گرفته، درقسمت خلفی به یکدیگر متصل و توسط مزورکیوم در محوطه شکمی معلق بودند.

تصویر۱: نمای ماکروسکوپی بیضه ماهیان کپور نقره ای گروه ۱ با حدود سنی ۲ سال. رنگ زرد روشن و ساختار نخی شکل آنها قابل توجه است.

بافت شناسی

بیضه ماهی کپور نقره‌ای گروه ۱ با حدود سنی ۲ سال، از بیرون توسط لایه نازکی به نام سفید پرده پوشیده شده و حاوی عروق خونی و عضلات صاف می باشد. تیغه‌هایی از سفید پرده به داخل بافت بیضه امتداد یافته و بافت بیضه را به لوبول هایی تقریباً هم اندازه و منظم تقسیم می‌کند (تصویر ۲). در درون لوبول‌های بیضه ماهی کپور نقره‌ای گروه ۱، دو نوع سلول شامل سلول‌های سرتولی و سلول‌های جنسی اولیه مشاهده شد. این دو سلول تنها سلول‌های جنسی موجود در درون لوبول‌های بیضه این ماهیان بودند. سلول‌های جنسی اولیه در درون ساختارهایی به نام کیسه قرار دارند. دیواره این کیسه‌ها توسط زوائد سیتوپلاسمی سلول‌های سرتولی ایجاد شده است و اطراف سلول‌های جنسی اولیه را احاطه کرده است (تصویر ۳). کیسه‌ها به شکل توده‌های سلولی زنجیره‌ای شکل در کنار هم قرار دارند و توسط بافت همبند ظریفی از یکدیگر جدا شده‌اند. در بیضه این ماهیان کیسه‌ها بسیار متراکم و نزدیک هم قرار داشتند. در مرکز همه کیسه‌ها حفره‌ای روشن وجود دارد. هر یک از این کیسه‌ها در حقیقت قطعه‌ای از لوله اسپرم ساز را در این ماهی تشکیل می دهند (تصویر ۳). در اطراف لوبول‌ها سلول‌های مایوئید قرار دارند. در بیضه ماهیان گروه ۱ هیچگونه فعالیت اسپرماتوژنزی مشاهده نشد زیرا تنها سلولی که در کیسه‌ها وجود داشت سلول‌های جنسی اولیه است و سلول‌های جنسی در حال تکامل و تمایز مشاهده نگردید.

سلول‌های جنسی اولیه

این سلول‌ها دارای اندازه نسبتاً بزرگی هستند و نسبت هسته به سیتوپلاسم در این سلول‌ها زیاد است. غشاء و حدود سلول و هسته‌ی حاوی قطعات کروماتینی ظریف، کاملاً مشخص است. هستک در این سلول‌ها برجسته و به شدت بازوفیلی و گاهی چند هستک در آن مشاهده شد. چون سیتوپلاسم در این سلول‌ها حاوی مواد لیپیدی زیادی است در هنگام رنگ آمیزی در الکل حل شده و بنابراین روشن و شفاف دیده شد (تصویر۳).

سلول‌های جنسی اولیه تنها سلول‌های جنسی موجود در بیضه ماهیان کپور نقره‌ای گروه ۱ بودند. میانگین (±SD) تعداد سلول‌های جنسی اولیه در مساحت ۱۰۰ میکرومتر در بیضه ۲/۵±۳۶/۰۳ عدد سلول و میانگین (±SD) قطر هسته آنها ۰/۴۴±۶/۹۷ میکرومتر می‌باشد.

سلول‌های سرتولی

[Downloaded from isfj.ir on 2026-01-31]
[DOR: 20.1001.1.10261354.1393.23.4.4.6]
[DOI: 10.22092/ISFJ.2015.103169]

به دلیل عدم وجود سلول‌های جنسی متمایز شده در بیضه این ماهیان ، تعداد سلول‌های سرتولی، اندک، غیرفعال و به سختی قابل تشخیص بودند. این سلول‌ها دارای سیتوپلاسمی اسیدوفیل، نامنظم و هسته‌هایی کروی تا بیضی شکل، نسبتاً بزرگ، یوکروماتین و روشن هستند. هستک نیز قابل رؤیت می‌باشد (تصویر ۳).

سلول‌های مایوئید

این سلول‌ها در اطراف لوبول‌ها با آرایش حلقوی قرار داشتند و دارای هسته‌های هتروکروماتین کشیده‌ای هستند.

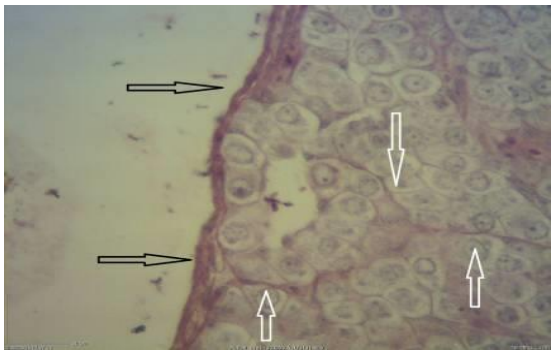

تصویر۲ : ساختار میکروسکوپی بیضه ماهی کپور نقره‌ای گروه ۱ با حدود سنی ۲ سال (H&E ×40). از پوشش سفید پرده (پیکان سیاه) تیغه‌هایی وارد بافت بیضه شده (پیکان سفید) و آن را به قطعاتی به نام لوبول تقسیم می‌کند.

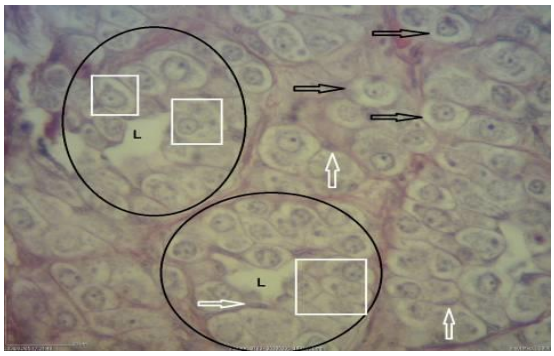

تصویر ۳ : ساختار میکروسکوپی بیضه نابالغ ماهی کپور نقره‌ای (H&E ×40). لوبول‌های بیضه (دایره‌های سیاه) که فقط سلول‌های جنسی اولیه در آنها مشاهده می‌شود. این سلول‌ها بزرگ با هسته‌هایی یوکروماتین و هستک کاملاً برجسته و مشخص مشاهده می‌شوند(پیکان سیاه)، که در درون ساختارهایی به نام کیسه، قرار دارند (کادرهای سفید). دیواره این کیسه‌ها توسط سلول‌های سرتولی (پیکان سفید) محدود شده اند. کیسه‌ها بسیار متراکم و نزدیک به هم قرار دارند. در مرکز لوبول‌ها حفره‌ای روشن وجود دارد (L).

ماهیان گروه۲

ماکروسکوپی

در ماهیان گروه۲ با میانگین (± SD) وزنی ۰/۵۲± ۵/۷۲ کیلوگرم، میانگین (+ SD) طول کل بدن ۱/۳ ± ۸۱/۵ سانتیمتر، میانگین (+ SD) وزن بیضه ۲۵/۸۱ ± ۸۳/۳۳ گرم، میانگین (+ SD) GSI ۴/۹۷ ± ۱/۴۵۷ و با حدود سنی ۴ سال، بیضه‌ها زرد، بسیار بزرگ و پهن بودند و قطعه قطعه بودن در نمای ماکروسکوپی کاملاً

[Downloaded from isfj.ir on 2026-01-31]
[DOR: 20.1001.1.10261354.1393.23.4.4.6]
[DOI: 10.22092/ISFJ.2015.103169]

مشخص بود. سطح بیضه ناصاف وروی آنها عروق خونی فراوانی مشاهده شد (تصویر ۴). در این ماهیان، بیضه‌ها در قسمت جانبی و شکمی کیسه شنا قرار گرفته، درقسمت خلفی به یکدیگر متصل و توسط مزورکیوم در محوطه شکمی معلق می‌باشند. مجاری بیضوی نهایتاً از طریق منفذ ادراری- تناسلی به خارج باز می‌شوند.

تصویر۴ : نمای ماکروسکوپی بیضه‌های ماهیان کپور نقره‌ای گروه ۲ با حدود ۴ سال سن.

رنگ کاملاً زرد و افزایش اندازه بیضه در مقایسه با بیضه ماهی گروه ۱ قابل توجه است. نمای قطعه قطعه بودن ساختار بیضه‌ها کاملاً مشخص می‌باشد.

بافت شناسی

بیضه ماهی کپور نقره‌ای گروه۲، همانند ماهیان گروه ۱، از بیرون توسط کپسول نازکی به نام سفید پرده پوشیده شده است. در سفید پرده عروق خونی و عضلات صاف وجود دارد. تیغه‌هایی از سفید پرده به داخل بافت بیضه امتداد یافته و بافت بیضه را به قطعاتی به نام لوبول تقسیم می‌کند (تصویر ۵). لوبول‌ها در این بیضه ها دارای اندازه و شکل‌های مختلفی هستند و ساختمان منظمی ندارند (تصویر۵). تعداد سلول‌های جنسی اولیه به صورت معنی داری کاهش یافته و به صورت منفرد یا گروهی حضور دارند (تصویر ۷). اما تعداد زیادی سلول‌های اسپرم ساز در مراحل مختلف رشد و تمایز شامل سلول‌های اسپرماتوگونی، اسپرماتوسیت اولیه و ثانویه، اسپرماتید اولیه و نهایی و اسپرماتوزوئید حضور دارند (تصاویر ۶ و ۷). این سلول ها در درون ساختارهایی به نام کیسه قرار دارند (تصویر ۶). دیواره این کیسه‌ها توسط سلول‌های سرتولی محدود شده اند. به این صورت که سیتوپلاسم سلول‌های سرتولی در اطراف سلول‌های اسپرماتوژنیک کشیده شده و به شکل کپسولی دور تا دور این سلول‌ها را پوشش می‌دهند. کیسه‌ها به شکل توده‌های سلولی در کنار هم مشاهده شدند که توسط بافت همبند ظریفی از یکدیگر جدا می‌شوند و به شکل زنجیره‌های نامنظمی در داخل لوبول‌ها قرار دارند (تصویر ۶). سلول‌های اسپرماتوژنیک در هر یک از کیسه‌ها، مشابه و در یک مرحله از سیکل اسپرماتوژنز هستند، به نحوی که هر کیسه از نظر نوع سلول‌های اسپرماتوژنیک با کیسه مجاور خود متفاوت می‌باشد. در حقیقت کیسه‌ها قطعاتی از لوله‌های اسپرم ساز هستند که به شکل کیسه‌هایی از هم جدا شده‌اند (تصویر ۶). در اطراف لوبول‌ها سلول‌های مایوئید با هسته هایی کشیده و تیره قرار دارند.

سلول‌های سرتولی

کیسه‌ها که قطعات لوله‌های اسپرم ساز را تشکیل می‌دهند توسط سیتوپلاسم سلول‌های سرتولی ایجاد شده‌اند. سلول‌های سرتولی در بیضه‌های ماهیان گروه ۲، فعال، کاملاً بزرگ و تعداد آنها افزایش یافته است. سیتوپلاسم وسیع این سلول‌ها اسیدوفیلی و نامنظم بوده و دارای هسته بزرگ، کروی تا بیضی شکل، کاملاً یوکروماتین و روشن می‌باشند و هستک در آن به خوبی قابل رؤیت می‌باشد (تصویر ۶).

سلول‌های اسپرماتوگونی

این سلول‌ها، کروی شکل، با هسته بزرگ و تیره و هستک نامشخص هستند (تصویر۸). میانگین (±SD) قطر هسته این سلول‌ها ۰/۱۱±۲/۹۷ میکرومتر می‌باشد.

سلول‌های اسپرماتوسیت اولیه

این سلول‌ها نسبت به سلول‌های اسپرماتوگونی دارای هسته‌ای بزرگتر و روشن تری هستند و هستک در آنها به خوبی مشخص است (تصویر ۸). میانگین (±SD) قطر

[Downloaded from isfj.ir on 2026-01-31]
[DOR: 20.1001.1.10261354.1393.23.4.4.6]
[DOI: 10.22092/ISFJ.2015.103169]

هسته در این سلول‌ها ۰/۱۱± ۳/۵۹ میکرومتر می‌باشد. این سلول‌ها بعد از سلول‌های جنسی اولیه بزرگترین سلول‌های موجود در بیضه ماهیان گروه ۲ می‌باشند.

سلول‌های اسپرماتوسیت ثانویه

سلول‌های اسپرماتوسیت ثانویه به ندرت مشاهده شدند و از نظر مورفولوژی شبیه سلول‌های اسپرماتوسیت اولیه بوده ولی دارای اندازه کوچک تری هستند.

سلول‌های اسپرماتید

این سلول‌ها به شکل اولیه و نهایی مشاهده شدند. در شکل اولیه دارای هسته کروی و روشن‌تری بوده ولی در فرم نهایی، هسته سلول بیضی شکل، کاملاً هتروکروماتین و شدیداً بازوفیلی می‌باشد. میانگین (±SD) قطر هسته در اسپرماتید اولیه ۰/۷۶ ± ۱/۵۹ میکرومتر و در اسپرماتید نهایی ۰/۱۳ ± ۱/۲۴ میکرومتر می‌باشد (تصویر ۷).

سلول‌های اسپرماتوزوئید

این سلول‌ها دارای هسته کشیده، بیضوی شکل و بازوفیلی بوده و از نظر مرفولوژی از سه قطعه سر،گردن و دم تشکیل شده‌اند. میانگین (±SD) طول کل این سلول‌ها ۱/۹۶ ± ۱۷/۴۱ میکرومتر و میانگین (± SD) قطر هسته در آنها ۰/۰۵۴ ± ۱/۱۶ میکرومتر می‌باشد. گردن بسیار کوتاه، اما دم بلند و باریک دیده شد. سلول‌های اسپرماتوزوئید به صورت دسته دسته و توده ای در کنار یکدیگر قرار می‌گیرند و آرایش موجی یا گردابی شکل دارند. در نواحی با تراکم سلولی کمتر دم اسپرماتوزوئیدها مشخص‌تر دیده می‌شود (تصاویر ۷ و ۸).

سلول‌های جنسی اولیه

سلول‌های جنسی اولیه به صورت انفرادی یا گروهی در ساختارهای کیسه‌ای شکل در نواحی مختلف بافت بیضه بالغ پراکنده بودند. تعداد این سلول‌ها نسبت به بیضه گروه ۱ کمتر می‌باشند. این سلول‌ها بزرگترین سلول‌های موجود در بیضه گروه ۲ بوده و میانگین (± SD) قطر هسته آنها ۰/۴۴± ۶/۱۳ میکرومتر می‌باشد. این سلول‌ها از نظر خصوصیات مرفولوژی کاملاً شبیه سلول‌های جنسی اولیه موجود در بیضه ماهیان گروه ۱ بوده اما از نظر تعداد بسیار کم‌تر مشاهده شدند (تصویر ۶).

سلول‌های لیدیگ

در بیضه ماهیان گروه ۲ در بافت های همبندی بین لوبولی، سلول‌های لیدیگ به شکل دستجات یا طناب‌های سلولی کنار هم قرار گرفته بودند. این سلول‌ها چند ضلعی یا کروی با سیتوپلاسمی ائوزینوفیلی و غنی از قطرات چربی هستند (تصویر ۹).

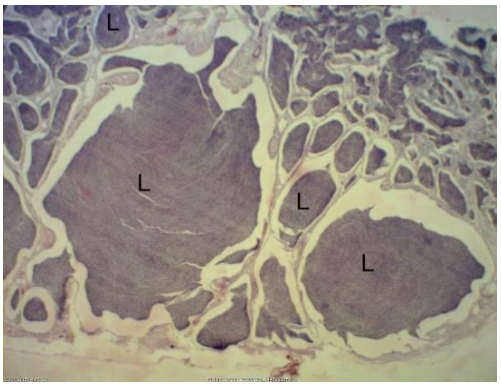

تصویر۵ : ساختار میکروسکوپی بیضه ماهیان کپور نقره‌ای گروه ۲ (H&E ×3.2). لوبول‌ها (L) در اندازه و شکل‌های مختلفی مشاهده می‌شوند.

[Downloaded from isfj.ir on 2026-01-31]
[DOR: 20.1001.1.10261354.1393.23.4.4.6]
[DOI: 10.22092/ISFJ.2015.103169]

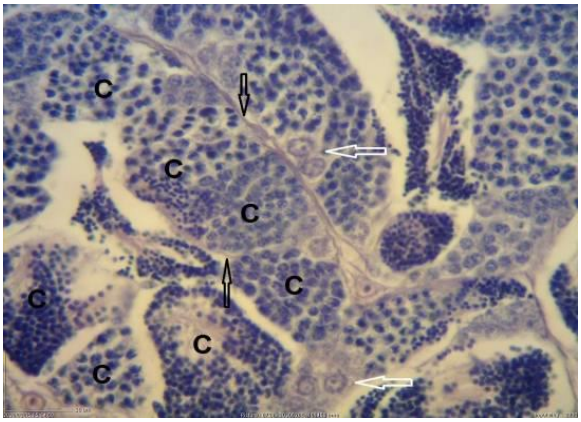

تصویر ۶ : ساختار میکروسکوپی بیضه ماهی کپور نقره‌ای گروه ۲ (H&E ×40). سلول‌های اسپرماتوژنیک در درون ساختارهایی به نام کیسه (C) قرار دارند، که دیواره این کیسه‌ها توسط سلول‌های سرتولی ایجاد شده است (پیکان سیاه). در داخل هر یک از کیسه ها فقط یک نوع سلول وجود دارد. سلول‌های جنسی اولیه به تعداد اندکی مشاهده می‌شوند (پیکان سفید).

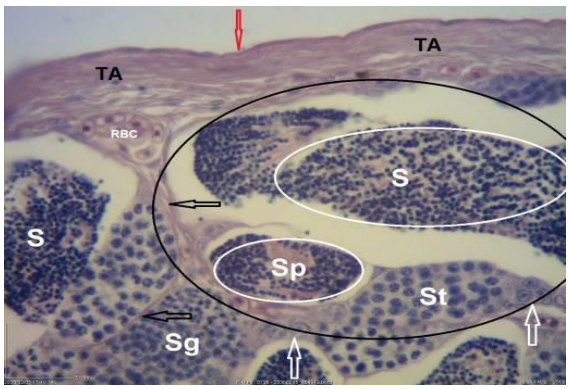

تصویر۷ : ساختار میکروسکوپی بیضه بالغ ماهی کپور نقره‌ای (H&E×40).سلول‌های اسپرماتوگونی (Sg)، اسپرماتید (S)، اسپرماتوسیت (St)، اسپرماتوزوئید (Sp) هر یک در درون یک کیسه (دایره‌های سفید) از لوبول‌ها (دایره‌های سیاه). سفید پرده (Ta)، تیغه‌ها (پیکان سیاه)، لایه احشایی تونیکا واژینالیس (پیکان قرمز) و سلول‌های جنسی اولیه (پیکان سفید) و سلول های RBC هسته دار.

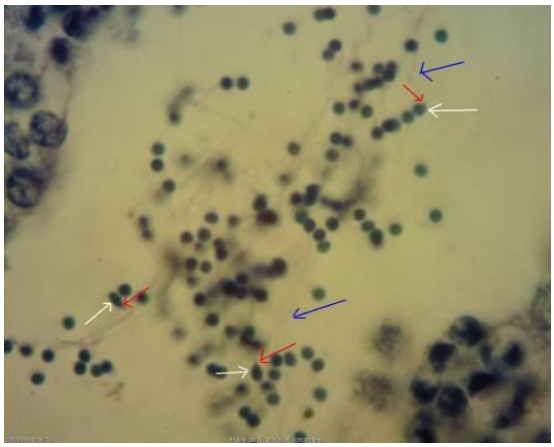

تصویر ۸ : ساختار میکروسکوپی اسپرماتوزوئید در ماهی کپور نقره‌ای گروه ۲ با حدود سنی ۴ سال. (H&E×۱۰۰) .سر (پیکان های سفید)،. گردن بسیار کوتاه (پیکان های قرمز)، دم بلند و باریک (پیکان های آبی) مشاهده می شود.

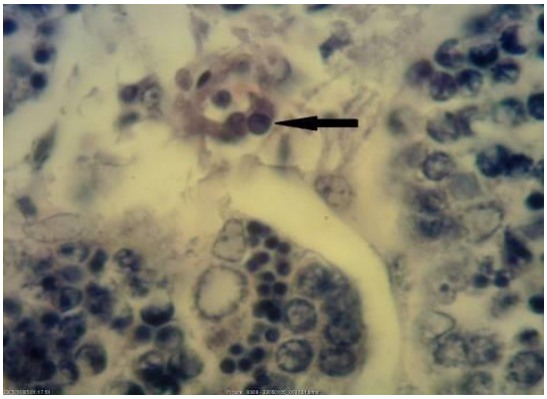

تصویر ۹ : ساختار میکروسکوپی بیضه ماهی کپور نقره‌ای گروه ۲ با حدود سنی ۴ سال (PAS×۱۰۰ و H&E). سلول‌های لیدیگ با سیتوپلاسمی ائوزینوفیلی (پیکان سیاه) در بافت‌های همبندی بین لوبولی قرار گرفته‌اند.

[Downloaded from isfj.ir on 2026-01-31]
[DOR: 20.1001.1.10261354.1393.23.4.4.6]
[DOI: 10.22092/ISFJ.2015.103169]

هیستومتری

در بیضه ماهیان گروه ۲، تعداد سلول‌های جنسی اولیه به صورت معنی داری کاهش یافته، اما سایر سلول‌های اسپرماتوژنیک افزایش پیدا کرده و شامل سلول‌های اسپرماتوگونی، اسپرماتوسیت اولیه و ثانویه، اسپرماتید های اولیه و نهایی و اسپرماتوزوئید می‌باشند. تعداد سلول‌های جنسی اولیه در مساحت ۱۰۰ میکرومتر از بافت بیضه مورد شمارش قرار گرفت، که میانگین (± SD) تعداد سلول‌های جنسی اولیه در بیضه ماهیان گروه۲ ، ۶/۸۷±۱/۴۷ عدد سلول و در ماهیان گروه ۱، تعداد این سلول‌ها ۳۶/۰۳±۲/۵۳ عدد بود. میانگین (± SD) قطر هسته سلول‌های جنسی اولیه در ماهیان گروه۲، ۶/۱۳±۰/۴۴ میکرومتر و در ماهیان گروه۱، ۶/۹۷±۰/۴۴ میکرومتر می‌باشد. همچنین با توجه به جدول ۲، قطر هسته سلول‌های اسپرماتوگونی در ماهیان گروه ۲ ، ۲/۹۷±۰/۱۱ میکرومتر، سلول‌های اسپرماتوسیت اولیه، ۳/۵۹ ±۰/۱۱ میکرومتر، سلول‌های اسپرماتید اولیه، ۱/۵۹ ±۰/۷۷ میکرومتر، اسپرماتید نهایی، ۱/۲۴±۰/۱۳میکرومتر و اسپرماتوزوئید، ۱/۱۶ ±۰/۰۵ میکرومتر بود. طول سلول‌های اسپرماتوزوئید ۱۷/۴۱±۱/۹۵ میکرومتر می‌باشد.

بحث

بر اساس نتایج حاصل از این پژوهش، بیضه ماهی کپور نقره‌ای نابالغ و بالغ همانند ماهی *Thaunnus maccoyii* (Thorogood , 1986) ، ماهی قزل آلای رنگین کمان (Agrawal *et al*,. 2004) ، ماهی *King fish* (ازدسته تن ماهیان دریای عمان (Claereboudt *et al*., 2007) ، ماهی *Albacore tuna* در اقیانوس آرام جنوبی(Ratty *et al*., 1989)، ماهی *Liza Ramada* (Halfawy *et al*., 2007) ، و ماهی *Oncorhynchus meykis* و *Oncorhynchu nerka* , (Welsel 1943)، در مرحله نابالغ نازک، نخی شکل، نواری و در مرحله بلوغ پهن، توپر و به رنگ زرد می باشند. اما در ماهی *Thaunnus maccoyii* رنگ بیضه در زمان بلوغ سفید مایل به زرد و در ماهی *King fish* تیره رنگ بودند. در پوسیلیدا، بیضه ها در کیسه ای محصور می شوند (Nagahama,1983). در مار ماهی بیضه ها از یکسری تیغه های نیم دایره ای کوچک ساخته شده در صورتی که در ماهی گوپی بالغ بیضه ها بسیار کوچک و نخی شکل است(شکری،۱۳۷۴).

در ماهی کپور نقره‌ای در رده‌ی سنی مورد مطالعه حاضر، تیغه‌هایی از سفید پرده به داخل بافت بیضه امتداد یافته و بافت بیضه را به قطعاتی به نام لوبول تقسیم می‌کند. بنابراین بیضه در ماهی کپور نقره‌ای از نوع لوبولی یا قطعه‌ای است. Grier *et al*., 1980 بیضه چهار راسته از ماهیان استخوانی شامل آزاد ماهی شکلان، سوف ماهی شکلان، کپور ماهی شکلان و شیشه ماهی شکلان را با میکروسکوپ نوری و میکروسکوپ الکترونی نگاره و گذاره بررسی کردند و در پایان به این نتیجه رسیدند که ساختمان بیضه به دو شکل لوله‌ای و قطعه‌ای دیده می‌شود. بیضه قطعه‌ای در اغلب ماهیان استخوانی دیده می‌شود اما فرم لوله‌ای در شیشه ماهی شکلان مشاهده می‌شود. فرحمند در سال ۱۳۷۲ و پور مهدی بروجنی در سال ۱۳۷۹ با مطالعه بر روی بیضه ماهی کپور معمولی به این نتیجه رسیدند که بیضه این ماهی از نوع لوبولار بوده زیرا دستجات سلولی بدون وجود فضای خالی لومن در مقاطع بیضه قابل مشاهده است.

در بیضه ماهیان کپور نقره‌ای گروه ۱ (حدود ۲ سال) لوبول‌ها تقریباً هم اندازه بوده و نسبت به ماهیان گروه ۲ (حدود ۴ سال)، منظم‌تر می‌باشند. تنها سلول‌های مشاهده شده در درون لوبول‌های بیضه ماهی کپور نقره‌ای ۲ سال، سلول‌های جنسی اولیه و سلول‌های سرتولی می‌باشد. سلول‌های جنسی اولیه در درون ساختارهایی به نام کیسه قرار دارند. کیسه‌ها در بیضه ماهیان ۲ سال بسیار متراکم و نزدیک هم قرار داشتند. در بیضه ماهیان کپور نقره‌ای ۲ سال هیچگونه فعالیت اسپرماتوژنزی دیده نشد زیرا تنها سلولی که در کیسه‌ها وجود داشت

[Downloaded from isfj.ir on 2026-01-31]
[DOR: 20.1001.1.10261354.1393.23.4.4.6]
[DOI: 10.22092/ISFJ.2015.103169]

سلول‌های جنسی اولیه بود و سایر سلول‌های در حال تکامل و تمایز مشاهده نشد. لوبول‌ها در بیضه ماهی کپور نقره‌ای ۴ سال، دارای اندازه و شکل‌های مختلفی بودند و ساختمان منظمی نداشتند. در این ماهیان، تعداد سلول‌های جنسی اولیه به صورت معنی‌داری کاهش می‌یابد. اما سلول‌های اسپرماتوژنیک افزایش پیدا کرده و شامل سلول‌های اسپرماتوگونی، اسپرماتوسیت اولیه، ثانویه، اسپرماتید اولیه و نهائی و اسپرماتوزوئید بود. سلول‌های اسپرماتوژنیک در هر یک از کیسه‌های موجود در لوبول‌های بیضه ماهیان ۴ سال، مشابه و در یک مرحله یکسانی از سیکل اسپرماتوژنز هستند، به نحوی که هر کیسه از نظر نوع سلول‌های اسپرماتوژنیک با کیسه مجاور خود متفاوت می‌باشد.

این نتایج با نتایج حاصل از مطالعاتی که *et al*., 2002 Dziewulska بر روی ماهیان خانواده Salmonide, Welsel and 1943 بر روی ماهی سالمون سوکی وقزل آلای رنگین کمان، Ratty, 1989 بر روی ماهی *Albacore tuna* ، EL-Boray, 2001 بر روی بیضه ماهی *Gerres oyena* و EL- Halfawy *et al*., 2007، برروی بیضه ماهی *Liza Ramada* و Schulz *et al*., 2010 بر روی ماهیان زبرا فیش، تیلاپیا، سالمون، گربه ماهی، گوپی، مداکا، سالمون و قزل آلا انجام دادند، مطابقت داشت. اما اندازه سلول های اسپرماتوژنیک در گونه های مختلف و حتی در گونه های مشابه فرق می کند.

یافته جالب توجه از پژوهش حاضر با توجه به نتایج به دست آمده این است که در شرایط آب و هوایی استان خوزستان بیضه ماهی کپور نقره ای با میانگین (±SD) وزنی ۰/۶۶± ۱/۲۴۷ کیلوگرم، میانگین (± SD) طول کل بدن ۱/۴۱± ۴۳/۶۷۵ سانتی‌متر و حدود سنی ۲ سال، نابالغ اما بیضه ماهی کپور نقره ای با با میانگین (±SD) وزن بدن ۰/۵۲± ۵/۷۲ کیلوگرم، میانگین (± SD) طول کل بدن ۱/۶۴±۸۱/۵ سانتی‌متر و در محدوده سنی ۴ سال، بالغ می‌باشد

مطالعات نشان می‌دهد که در ماهی با افزایش سن تغییراتی در طول کل بدن، وزن بدن و وزن بیضه رخ می دهد که این فرایند شاید به دلیل شرایط آب و هوایی و یا به دلایل زیستی و فیزیولوژیکی از قبیل ورود به مرحله ی بلوغ، افزایش سن ودرجه حرارت، نور وشوری ... اتفاق افتاده باشد. در واقع می‌توان گفت که هر چه ماهی به فصل تخم ریزی و بلوغ نزدیک می‌شود طول، وزن بدن و وزن بیضه آن افزایش می‌یابد. این عوامل درشرایط مطلوب روی هورمون‌های رشدو بلوغ سلول‌های جنسی اثرگذاشته و محورهیپوتالاموس _ هیپوفیز _ گناد (H-P-G) را فعال می‌کند و باعث روند رشد سلول‌های جنسی بیضه و یا اووسیت‌ها می‌شود (Angelito, 1987) .

از میان این عوامل، یکی از مهمترین فاکتورهای محیطی موثر بر بلوغ جنسی درماهی، درجه حرارت است، و با افزایش درجه حرارت آب، سوخت و ساز بیشتر شده و ماهی سریع تر به بلوغ جنسی خواهد رسید (Kayaba, 2001)، به خاطر نقش مهم درجه حرارت آب است که سن بلوغ ماهی در نواحی سردسیری و گرمسیری با هم متفاوت است. به علت طولانی بودن دوره گرما در مناطق گرمسیری، بلوغ جنسی ماهی در سنین پایین تر اتفاق می‌افتد.

با توجه به خونسرد بودن ماهیان، مشخص شده که سرعت رشد و بلوغ جنسی ماهی کپور نقره‌ای نیز تا حد زیادی تابع درجه حرارت آب محیط است. استان خوزستان در جنوب غربی ایران واقع شده است و در نیمه اول سال یعنی در فاصله ماه های فروردین تا مهرماه دمای بالا و فوتوپریود طولانی دارد(Maktabi *et al*., 2011) . بنابراین بلوغ جنسی ماهی کپور نقره‌ای نیز، در تابعیت از درجه حرارت در مناطق گرمسیری زودتر از مناطق معتدله و سردسیر اتفاق می‌افتد وگزارش شده است که در مناطق حاره‌ای کشور چین، ماهی کپور نقره‌ای در ۲ سال کامل و در مناطق سردسیر کشور شوروی (مسکو) در سن ۷ تا ۸ سالگی و در شرایط استان مازندران در سال چهارم به بلوغ جنسی می‌رسد (نظری،۱۳۷۵). طبق نتایجی که ازاین

[Downloaded from isfj.ir on 2026-01-31]
[DOR: 20.1001.1.10261354.1393.23.4.4.6]
[DOI: 10.22092/ISFJ.2015.103169]

تحقیق به دست آمد مشخص گردید که در استان خوزستان بیضه ماهی کپور نقره ای تا سن ۲ سالگی نابالغ می باشد ولی ماهیان ۴ ساله دارای بیضه بالغی هستند.
دریانبرد و همکاران در سال ۱۳۸۸ با مطالعه برروی ماهی کفال طلائی با نام علمی (*Liza aurata risso*) به این نتیجه رسیدند که جنس نر ماهی در شرایط استان مازندران، در ماه آبان و در میانگین (±SD) وزنی ۲۳۲/۴ ± ۴۰۲/۸ گرم و طول۵/۷۱±۳۲/۸ سانتیمتر و سن ۳ سالگی به بلوغ جنسی می‌رسند. شجیعی و همکاران در سال ۱۳۸۷ با مطالعه سیاه ماهی (*Capoeta capoeta gracilis*) به این نتیجه رسیدند که نرها در سن ۱ تا ۲ سالگی در شرایط استان مازندران و در ماه تیر تا شهریور به بلوغ جنسی می‌رسند. حسین زاده صحافی و همکاران در سال ۱۳۷۹ با تحقیق بر روی ماهی شوورت (*Sillago sihama*) در بندر عباس به این نتیجه رسیدند که جنس نر این ماهی با میانگین (±SD) طول کل ۹۶ سانتیمتر نابالغ هستند اما در طول ۱۲۶ سانتیمتر دارای بیضه‌های بالغی هستند. سالارپور و همکاران در سال ۱۳۸۶ با پژوهشی که برروی ماهی موتومنقوط (*Encrasicholina punctifer*) انجام دادند به این نتیجه رسیدند که جنس نر این ماهی در میانگین (±SD) وزنی۰/۴۷±۲/۱۴ کیلوگرم و میانگین (±SD) طول کل بدن۴±۶۹ سانتیمترو در ماه مرداد در شرایط استان هرمزگان به بلوغ جنسی می‌رسد.

تقدیر و تشکر

از معاونت محترم پژوهشی دانشگاه شهید چمران اهواز جهت پشتیبانی و تامین هزینه‌های این طرح، از همکاری‌های ارزنده دکتر سید رحیم مغینمی ریاست محترم اداره شیلات استان خوزستان، میرزایی مدیر محترم مرکز پرورش ماهی شهید ملکی، همچنین ایرانشاهی کارشناس محترم بخش بافت شناسی دانشکده دامپزشکی دانشگاه شهید چمران اهواز تقدیر و تشکر می گردد.

منابع

پور مهدی بروجنی م.، (۱۳۷۹). بررسی برخی فاکتورهای بیولوژیک و هیستولوژیک گنادهای کپور معمولی در طی دو فصل پرورش. پایان نامه دکترای دامپزشکی، شماره ۷۹۵۸۳۴۱، صفحات: ۵۴-۱۱

حسین زاده صحافی ه. و سلطانی م.،۱۳۸۰. زیست شناسی تولید مثل ماهی شوورت (*Sillag sihama*) در خلیج فارس. موسسه تحقیقات شیلات ایران، مجله علمی شیلات، بهار۱۳۸۰، سال دهم، شماره یک، صفحات: ۵۴-۳۷

دریانبرد غ. و شعبانی .، ع ۱۳۸۸. تولیدمثل و بلوغ جنسی کفال طلایی در آب‌های ایرانی دریای خزر، پژوهشکده اکولوژی دریای خزر، ۱۶: (ویژه نامه ۲)، صفحات: ۸۸-۷۷

سالارپور ع. و درویشی م.، ۱۳۸۶. زیست شناسی تولید مثل و تغذیه ماهی موتو منقوط (*Encracicholina punctifer*) در آب های ساحلی جزیره قشم. دانشگاه آزاد اسلامی واحد بندر عباس، مجله علمی شیلات ایران، سال هفدهم، شماره یک، بهار ۱۳۸۷، صفحات: ۵۳-۴۵.

شجیعی ه. و فضلی ح.، ۱۳۸۷. بررسی بیولوژی تولیدمثل در سیاه ماهی(*Capoeta capoeta gracils*) در سواحل جنوبی دریای خزر. دانشگاه آزاد اسلامی واحد دامغان، فصلنامه علمی _ پژوهشی زیست شناسی جانوری، سال اول، شماره دوم، زمستان ۸۷، صفحات ۳۴-۳۱

شکری م.، ۱۳۷۴. روش های بررسی بیولوژیکی غدد جنسی ماهیان . پروژه مرکز تحقیقات شیلات خوزستان. صفحات ۴۲-۲۳

صفاری م. و معتمد، م.، ۱۳۶۸.. پرورش متراکم ماهی. تألیف جاناتان شفرد، انتشارات دانشگاه گیلان، صفحات: ۱۰۸ تا ۱۱۳

فرحمند ح.، ۱۳۷۲. ایجاد تغییر جنسیت در ماهی کپور معمولی بوسیله هورمون ۱۷– آلفا متیل

[Downloaded from isfj.ir on 2026-01-31]
[DOR: 20.1001.1.10261354.1393.23.4.4.6]
[DOI: 10.22092/ISFJ.2015.103169]

تستوسترون. پایان نامه کارشناسی ارشد، دانشگاه تربیت مدرس، دانشکده منابع طبیعی علوم دریایی، صفحات: ۵۵-۴۱

کمالی ع. و ولی نسب ت ۱۳۸۸. تولید مثل ماهیان. تألیف آگارول، ن. ک، مؤسسه تحقیقات شیلات ایران، مدیریت اطلاعات علمی و روابط بین الملل ایران، صفحات ۷۸-۶۵

نیکبخت م.، ۱۳۸۶. مطالعه میکروسکوپیک بافت لنفوئیدی ضمیمه لوله گوارش ماهی بنی در دو فصل گرم و سرد. پایان نامه دکتری تخصصی علوم تشریحی دامپزشکی دانشگاه شهید چمران اهواز، شماره ۸۶۲۵۶۲۱، صفحات: ۴-۲ و ۹.

Agrawal N., 2004. Studies on the developmental rhythm in the testis of *S. Plagiostomus.* Acta Anatomica, 90, 133-144.

Angelito C., Emiliano V., Josefina M. and Parvico F. 1987 . The effects of water hardness on the hatching and viability of silver carp eggs. Aquaculture, 111-118.

Arabaci M., Cagirgan H. and Sari M., 2001. Induction of spawning in Common carp (*Cyprinus carpio*) Using with haloperidol: Effects of different treatment time and determination of latency period dependence on temperature. Turkish Journal of Fisheries Aquatic Sciences, 1, 1-5.

Bapary M.A. J. and Fainuulelei P . 2009. Environmental control of gonadal development in the tropical damselfish *Chrystiptea cyanea*. Marin Biology Research, 5(5): 462-469

Claereboudt R.M. , Al-Oufi H.S., Mcilwain J.L. and Goddard J.S. 2007. Spatial variation in age and growth of the king fish (*Scomberomorus commerson*) in the coastal waters of the Sultanate of Oman, The Journal of Fisheries Research, 73: 283-298.

Dziewulska K. and Domagala J., 2002. Histology of Salmonid testes during maturation. Reproductive Biology, 3, (1), 47-63.

El-Boray F.K. 2001. Histological changes in the testes of the fish *Gerres oyena* during the reproductive cycle in Suez Bay. Egyptian Journal Aquatic. Biology & Fisheries. 5, (2), 83-93.

El-Halfawy M.M., Ramadan, M. A. and Mahmod F.W. 2007. Reproductive biology and histological studies of the *Grey mullet*, *Liza ramada* in lake Timsah, Suez Canal. Egyptian Journal of Aquatic Research. 33(1), 434-454.

Gabillard J.C., Kamanger B.B. and Montserrat N., 2009. Coordinated regulation of the GH/IGF system genes during refeeding in rainbow trout (*onchorhynchus mykiss*). Journal of Endocrinology, 191: 15-28.

Ghomi M.R., Zarei M. and Sohrabnejad M. 2011. Effects of photoperiod on growth and conversion of juvenile wild carp, *Cyprinus carpio*. Journal of Acta Biologica Hungarica, 62(2): 285-289.

[Downloaded from isfj.ir on 2026-01-31]
[DOR: 20.1001.1.10261354.1393.23.4.4.6]
[DOI: 10.22092/ISFJ.2015.103169]

Grier H.J., 1993. Comparative organization of sertoli cells including the sertoli cell barrier. *In*: Russell, L.D., Griswold, M.D. (Eds.), The sertoli cell. Cache River Press, Clearwater, P: 703–739.

Kayaba T., Takeda N. and Yamauchi K. 2001. Ultra structure of the oocytes of the Japanese eel *Anguilla japonica* during artificially induced sexual maturation. Fish Science, 67 (5): 870–879.

Maktabi S., Fazlara A. and Ebrahimian S., 2011. Incidence of Listeria species in farmed tropical fish in Khuzestan, Iran. World Journal of Fish and Marine Science, 3(3): 206-209

Nagahama Y., 1983. The functional morphology of teleost gonads. *In*: Hoar W.S., Randall D.j., Donaldson E.M. (Eds). Academic Press, New York, P: 223-275.

Ratty F. , Kelly R. and Laurs M.R., 1989. Testes morphology, histology and spermatogenesis in South Pacific Albacore Tuna, Distributed as working paper at south pacific Albacore research Workshop held at Suva, Fiji, 1-15.

Schulz R.W., Franca L.R., Lareyre J.J., LeGac F., Chiarini-Garcia H., Nobrega R.H. and Miura T., 2010. Spermatogenesis in fish. General and Comparative Endocrinology 165, 390–411.

Thorogood J., 1986. Aspects of reproductive biology of the Southern blue Fish Tuna *(Thannus maccoyii*). Fish Research 4:297-315

Welsel F.G., 1943. A Histological study of the testes of the Sockeye Salmon. Journal of Morphology, 73 (2), 227-229.

[Downloaded from isfj.ir on 2026-01-31]
[DOR: 20.1001.1.10261354.1393.23.4.4.6]
[DOI: 10.22092/ISFJ.2015.103169]

Histomorphometrical study of *silver carp* fish testis in two age classes

Erfani Majd N.*; Mesbah M.; Seyedi S.

naeemalbo@yahoo.com

Faculty of Veterinary Chamran University, Ahvaz, Iran

Received: August 2013 Accepted: December 2014

Abstract

In this research, morphological and histomorphometrical structure of testis of 20 silver male carp fish were studied in two classes or groups. Group1 was composed of 10 fish with average (±SD) weight of 1.247±0.656kg and average(±SD) length of 43.675±1.414cm with about 2 years age, Group2 was composed of 10 fish with average(±SD) weight of 5.716±0.519kg and average(±SD) length of 81.5±1.643cm. Average (±SD) weight of testis were 2.34±1.47gr and 83.33±25.81gr with average (±SD) GSI of 0.187±0.224 and 1.457±4.974 in groups 1 and 2 respectively. Samples from testis were taken by maximum thickness of 0.5cm and after fixation in bouin's fixative and 5-6µm thickness section were made routine paraffin embedding method and stained by Hematoxylin-Eosin and PAS staining. The microscopic results showed that the silver carp testis was lobular and cystic type in two groups. In group 1, there was no spermatozoon activity and PGCs were only germ cells in the cysts. But in group2, the numbers of PGCs were decreased significantly and spermatogenic cells were seen in different phases including spermatogonia, primary and secondary spermatocysts, early and late spermatid, and spermatozoa which each one was located in a separated cyst. There was no significant difference in nucleus diameter of PGCs in testis of group1 (6.97±0.438µ) and group (6.13±0.438µ). In group2, the nucleolus diameter of spermatogonia was 2.97±0.112µm, primary spermatocyt 3.59±0.107µ, early spermatid 1.59±0.761µ, late spermatid 1.24±0.132µ, spermatozoa 1.16±0.054µ, and the length of spermatozoia 17.412±1.946µ. The interesting finding was immature testis in fish of group 1 with average weigh (1.247±0.656kg) and average length (43.675±1.414cm) in about 2 years age and mature testis in fish of group 2 with average weight of (5.716±0.519kg) and average length of (81.5±1.643cm) with about 4 years age in Khuzestan climate conditions.

Key words: Histology, Micrometry, Testis, *Silver carp*

*Corresponding author

[Downloaded from isfj.ir on 2026-01-31]

[DOR: 20.1001.1.10261354.1393.23.4.4.6]

[DOI: 10.22092/ISFJ.2015.103169]