[Downloaded from isfj.ir on 2026-02-02]

[DOR: 20.1001.1.10261354.1397.27.2.4.0]

[DOI: 10.22092/ISFJ.2018.116759]

مطالعه میزان تجمع زیستی و اثرات تحت کشنده کلرید روی ($ZnCl_2$) بر ساختار کبد ماهی کفال خاکستری (*Mugil cephalus*)

پروین صادقی[1*]، گیلان عطاران فریمان[1]، نغیمه کسلخه[1,2]

*parvin.sadeghi@gmail.com

۱- گروه زیست‌شناسی دریا، دانشگاه دریانوردی و علوم دریایی چابهار، ایران
۲- مرکز تحقیقات شیلاتی آبهای دور چابهار، موسسه تحقیقات علوم شیلاتی کشور، سازمان تحقیقات آموزش و ترویج کشاورزی، چابهار، ایران

تاریخ دریافت: خرداد ۱۳۹۶ تاریخ پذیرش: اسفند ۱۳۹۶

چکیده

فلزات سنگین از جمله روی (Zn) ازآلاینده‌هایی هستند که دراکوسیستم‌های آبی مشکلات بسیاری را برای آبزیان و در نهایت انسان ایجاد می‌کنند. در این تحقیق میزان تجمع زیستی و اثرات تحت‌کشنده کلرید روی بر ساختار کبد ماهی کفال خاکستری (*Mugil cephalus*) در شرایط آزمایشگاهی مورد بررسی قرار گرفت. جهت انجام این آزمایش ماهیان با میانگین وزن ۷/۴۲±۰/۵ گرم و طول کل۶/۵۱±۰/۲ سانتی‌متر از خلیج چابهار صید گردید. با توجه به میزان LC_{50} محاسبه شده برای این گونه، ۱ گروه شاهد و ۲ تیمار با غلظت‌های ۱/۷۳ و ۳/۴۶ میلی‌گرم بر لیتر (۱۰٪ و ۲۰٪ میزان LC_{50}) هر کدام با سه تکرار، جهت القای آلودگی تحت‌کشنده کلرید روی مورد استفاده قرار گرفت. ماهیان به مدت ۱، ۷، ۱۴ و ۲۱ روز در معرض غلظت‌های مذکور قرار گرفتند. در پایان هر مرحله بافت کبد جهت بررسی آسیب‌شناسی بافتی و همچنین میزان تجمع زیستی کلرید روی جداسازی گردید. نتایج آسیب‌شناسی بافت کبد عوارضی چون خونریزی، واکوئله شدن هپاتوسیت ها، اتساع سینوزوئیدها، هیپرتروفی هسته، نفوذ لوکوسیتی، نکروز و افزایش تجمعات ملانوماکروفاژی را نشان داد. با افزایش غلظت کلرید روی و مدت زمان مواجه ماهی با آلاینده، وسعت و شدت ضایعات ایجاد شده در بافت کبد افزایش یافت. به‌طوریکه بیش‌ترین میزان افزایش مربوط به تیمار دوم و زمان ۲۱ روز بود. همچنین با افزایش میزان غلظت تحت‌کشنده، میزان تجمع کلرید روی به صورت معنی‌داری در کبد افزایش یافت ($p<0/05$).

لغات کلیدی: کفال خاکستری، کلریدروی، کبد، تجمع زیستی

*نویسنده مسئول

[Downloaded from isfj.ir on 2026-02-02]

[DOR: 20.1001.1.10261354.1397.27.2.4.0]

[DOI: 10.22092/ISFJ.2018.116759]

مقدمه

فلزات سنگین بعنوان یکی از گروه‌های اصلی آلاینده‌های محیط‌های آبی به شمار می روند و در اثر فرآیندهای طبیعی و نیز بطور عمده در اثر فعالیت‌های انسانی به محیطهای آبی راه می‌یابند. کاهش رشد، تغییرات رفتاری و ژنتیکی و نیز مرگ‌ومیر آبزیان از اثرات منفی فلزات سنگین بر آبزیان است که به سبب سمیت و تمایل به تجمع زیستی این مواد در زنجیره غذایی، موجب ایجاد نگرانی در مصرف آبزیان گردیده است (امینی‌رنجبر و ستوده‌نیا، ۱۳۸۴). از آنجا که اکوسیستم‌های آبی دارای کاربری‌های متنوع‌اند، آلودگی آنها به یکی از معضلات امروز جوامع بشری در سراسر جهان تبدیل شده است (پیربیگی و همکاران، ۱۳۹۲). ورود مواد آلاینده ناشی از فعالیت‌های مختلف صنعتی، بهداشتی وغیره به اکوسیستم‌های آبی می‌تواند، ضمن بر هم زدن تعادل موجود در اکوسیستم، آن را با خطر نابودی مواجه سازد. لذا شناخت اثرات متقابل فاکتورهای استرس‌زا و اثرات سوء آن‌ها بر روی جوامع زیستی متخصصین امر را در تعیین استانداردهای محدود کننده و شناخت اثرات فلزات و سایر آلاینده‌ها بر مکانیسم‌های بیولوژیک و فیزیولوژیک موجودات یاری می‌کند که در نهایت گامی جهت حفاظت از محیط زیست می باشد. با توجه به منابع آلاینده مختلف در محیط‌های آبی به ویژه آلودگی‌های صنعتی، احتمال بالا بودن میزان فلزات سنگین، سموم کشاورزی و مواد شوینده و تجمع آن در قسمت‌های مختلف بدن ماهیان بالا می‌باشد. این آلاینده‌ها نهایتاً می‌توانند وارد زنجیره غذایی و بدن انسان شده و آسیب‌های ایمنی زیادی را در پی داشته باشند (Di Giulio and Hinton, 2008). فلزات سنگین همانند روی، کادمیم و جیوه به دلیل پایداری، سمیت بالا و توانایی تجمع در زنجیره‌های غذایی از آلاینده‌های مهم و خطرناک دریاها برای موجودات ساکن در این محیط پهناور آبی به شمار می‌روند (Ganjavi *et al*., 2010). روی از جمله عناصر ضروری است که جهت انجام متابولیسم سلولی مورد نیاز می‌باشد، اما اگر مقدار آن از حد معینی تجاوز کند جزء عناصر سمی به شمار می‌رود (شریف پور و همکاران، ۱۳۸۷). عنصر روی (Zn) به‌عنوان یکی از عناصر نادر جهت رشد ماهیان مورد نیاز است (Watanabe *et al*., 1997) و از طریق آب و غذا وارد بدن ماهیها می‌شود (Wood, 2001). روی یک یون دو ظرفیتی است که جهت انجام فرآیندهای فیزیولوژیک مانند تقسیم سلولی و رشد، عملکرد سیستم دفاعی و تولیدمثل، متابولیسم و بهبود زخمها، عملکرد سیستم چشایی و بینایی ضروری است (Aggett and Comeford, 1995). عنصر روی در محیط‌های طبیعی بصورت ترکیب با سایر عناصر معدنی است و به ندرت به‌صورت یون آزاد دیده می‌شود. تخلیه پساب‌های صنعتی، شستشوی فاضلاب‌های محلی و مواد زائد ناشی از فعالیت‌های معدنی، آفت‌کش‌ها و فرآیندهای گالوانیزاسیون سبب افزایش سطوح عنصر روی در اکوسیستم می‌شود (Yim and Kim, 2006).

انتخاب فلز روی به این جهت صورت پذیرفت که یکی از منابع بسیار مهم فلز روی در منطقه مورد مطالعه، کارخانه آب شیرین کن است. لوله‌های ورود و خروج آب به دریا بخش مهمی از تاسیسات این کارخانه ها را شامل میشود. از آنجا که روی در حکم پوشش محافظ سطح سایر فلزات مانند آهن و فولاد گالوانیزه کاربرد دارد و در لوله‌های انتقال آب در کارخانه ها، مزارع پرورش ماهی و ناودان‌ها استفاده می‌شود (کریمی، ۱۳۷۷)، لذا به راحتی به محیط‌های دریایی وارد می‌شود. بررسی اثرات ناشی از این فلز در موجودات مهم دریایی چون ماهی حائز اهمیت است.

مطالعات آسیب‌شناسی نیز روش مهم و مفیدی برای ارزیابی اثرات زیست‌محیطی آلاینده‌ها بر روی موجودات دریایی بخصوص ماهی‌ها می‌باشد (Stentiford *et al*., 2003). آلاینده‌های مختلف باعث ایجاد عوارض بافتی در اندام‌های مختلف ماهی‌ها می‌شوند. با مشخص نمودن این عوارض، می‌توان آنها را به‌عنوان نشانگر زیستی به‌منظور بررسی وجود آلاینده‌ها در اکوسیستم‌ها بکار برد (De Oliveira *et al*., 2002). کبد ماهی شاخص حساس آلودگی محیط بوده و به دلیل تجمع زیستی فوق‌العاده

[Downloaded from isfj.ir on 2026-02-02]

[DOR: 20.1001.1.10261354.1397.27.2.4.0]

[DOI: 10.22092/ISFJ.2018.116759]

نسبت به سایر بافت‌های بدن، اکثر مطالعات اخیر برای تعیین آلودگی، بر این اندام متمرکزشده است. (Safahieh *et al.*, 2011) از مهم‌ترین دلایل مطالعه کبد به‌عنوان یک عضو مهم، می‌توان به فعالیت‌های پیچیده زیستی همانند انتقال زیستی مواد زنوبیوتیک و متابولیزه آن‌ها به سبب آنزیم‌های موجود در این بافت اشاره نمود. از سوی دیگر، طبق مطالعات صورت گرفته بسیاری از آلاینده‌ها گرایش به تجمع در کبد دارند؛ بنابراین این اندام در مقایسه با دیگر اندام‌های بدن مقدار بیشتری از تجمع برخی مواد سمی را نشان می‌دهند (Hinton *et al.*, 2001).

ماهی کفال خاکستری (*Mugil cephalus*) مهم‌ترین گونه خانواده کفال ماهیان و از ماهیان استخوانی است. این‌گونه وسیع‌ترین پراکنش جغرافیایی در آب‌های جهان را دارد. با توجه به اهمیت ماهی کفال خاکستری در اقتصاد شیلاتی و مطالعات محدود روی این گونه در دریای عمان، تحقیق حاضر به منظور بررسی اثرات تحت کشنده کلرید روی بر ساختار و میزان تجمع زیستی در کبد ماهی کفال خاکستری انجام گرفت.

مواد و روش کار

این آزمایش در تابستان سال ۱۳۹۴ در آزمایشگاه مرکز تحقیقات شیلاتی آب‌های دور چابهار انجام گرفت. مجموعاً ۲۷۲ قطعه ماهی با میانگین وزنی ۰/۵± ۷/۴۲ گرم و میانگین طول کل ۰/۲±۶/۵۱ سانتی‌متر جهت انجام این آزمایش از خلیج چابهار به روش صید انتظاری و قلاب صید گردید. جهت کاهش استرس وارده به ماهی، تمامی ماهیان بلافاصله پس از صید به‌آرامی به تانک فایبرگلاس روی قایق منتقل شدند. تانک به‌وسیله هواده شارژی هوادهی شد و در کمترین زمان ممکن به ساحل انتقال یافت. شایان ذکر است از بین ماهیان صیدشده نه‌تنها ماهیان هم‌اندازه و هم‌وزن انتخاب شدند، بلکه ماهیان ازنظر خصوصیات ظاهری بررسی و پس از حصول اطمینان از سالم بودن و عدم جراحت در عمل صید، جهت انجام آزمایش انتخاب شدند. با توجه به LC_{50} این‌گونه که ۱۷/۳۳ میلی‌گرم بر لیتر بود (صادقی و کسلخه، ۱۳۹۶)، ۲ تیمار با غلظت‌های مختلف ۱۰٪ و۲۰٪ LC_{50} به ترتیب برابر با ۱/۷۳ و ۳/۴۶ میلی‌گرم بر لیتر کلرید روی جهت آزمایش سمیت تحت کشنده به مدت ۲۱ روز مورد استفاده قرار گرفت. ماهیان در ۲ تیمار و یک شاهد و هرکدام با ۷ نمونه در تانک‌های فایبرگلاس۴۰ لیتری در آزمایشگاه نگهداری شدند. در طی آزمایش حتی المقدور شرایط واقعی را القاء نموده و تمام شرایط در طی دوره آزمایش یکسان نگهداری شد تا تنها عامل متغیر غلظتهای مختلف کلرید روی محلول در آب باشد Braunbeck *et al.*, 1990). شرایط نگهداری ماهیان شامل دما ۳۰ درجه سانتی‌گراد، اکسیژن محلول ۸/۲۵ میلی‌گرم در لیتر، pH برابر ۸/۲ و دوره نوری ۱۲ ساعت تاریکی و ۱۲ ساعت روشنایی بود. pH با دستگاه قابل‌حمل سنجش pH مدل بنتی bnc ۴۰ و اکسیژن محلول با دستگاه دیجیتال اندازه‌گیری اکسیژن مدل wtw به‌طور روزانه اندازه‌گیری شد (Di Giulio and Hinton, 2008). در دوره آزمایش ماهیان در هر روز دوبار غذادهی می‌شدند (Di Giulio and Hinton, 2008). به‌منظور تجدید آب تانک‌ها و جلوگیری از تجمع آمونیاک و سایر متابولیت‌ها و اثرگذاری بر شرایط آزمایش در هرروز و ساعتی معین ۲۰ درصد از آب هر تانک تخلیه و با آبی که به مدت ۲۴ ساعت در تانک های ۴۰ لیتری واقع در آزمایشگاه به دلیل هم‌دما شدن آب و عدم ایجاد شوک حرارتی به ماهی‌های نگه‌داری شده بودند، تجدید گردید. تعویض آب و سیفون کردن ۳۰ دقیقه بعد از غذا دهی انجام می گرفت. به‌منظور بررسی آسیب شناسی بافت کبد و همچنین میزان تجمع زیستی کلرید روی در این بافت، ۱، ۷، ۱۴و ۲۱ روز پس از قرارگیری در معرض غلظت‌های تحت کشنده کلرید روی، نمونه‌گیری از بافت کبد پس از بیهوشی ماهی با عصاره‌ی گل میخک (یک گرم در لیتر) و تشریح ماهی انجام گرفت. برای اندازه گیری میزان کلرید روی در کبد از روش هضم استفاده شد. ۱ گرم از هر نمونه خشک شده در فریز درایر را در یک ظرف تفلونی ۶۰ میلی لیتری قرار داده شد و ۵ میلی لیتر اسید نیتریک غلیظ به آن اضافه گردید. پس از

سپری شدن ۱ ساعت در دمای اتاق، برای مدت ۳ ساعت در دمای ۹۰ درجه بر روی هات پلت حرارت داده شد. نمونه در دمای اتاق سرد شده و ۰/۵ میلی لیتر محلول BrCl به آن اضافه شد. نمونه را با استفاده از کاغذ صافی صاف شده، به بالن ژوژه ۵۰ میلی لیتری منتقل و تا خط نشانه با آب مقطر پر شد. سپس غلظت کلرید روی (Zn) را با استفاده از دستگاه جذب اتمی مدل SHIMADZU-AA-7000 سنجیده شد (Ganjavi *et al*., 2010). جهت مطالعات تغییرات بافتی، پس از تشریح، بافت کبد درمحلول فیکساتور بوئن و سپس درالکل اتانل۷۰ درصد قرار گرفته شد. در آزمایشگاه بافت‌شناسی از آنالیزهای بافت‌شناسی کلاسیک استفاده شد. برای تهیه اسلایدهای بافتی، نمونه بافت‌ها پس از فیکس کردن از مراحل آبگیری، شفاف‌سازی، پارافینه شدن، قالب‌گیری، برش، رنگ‌آمیزی و مونته کردن عبور داده شد و با روش هماتوکسین- ائوزین رنگ‌آمیزی گردید و به کمک میکروسکوپ نوری مجهز به دوربین دیجیتال (Nikon elipse50i) مورد مطالعه قرار گرفت. اطلاعات آماری با استفاده از نرم‌افزار Spss نسخه ۲۰ و با انجام آزمون Anova یک‌طرفه و تست توکی در سطح معناداری ۵ درصد ($p \leq ۰/۰۵$) مورد تجزیه و تحلیل قرار گرفت. نتایج به‌دست‌آمده به‌صورت میانگین±انحراف معیار بیان شدند. برای توصیف شدت تغییر آسیب شناسی از روش ذیل استفاده شد: عدم مشاهده عارضه (-)، ۳-۱ عارضه مشاهده شده (+)، ۵-۳ عارضه مشاهده شده (++)، ۱۱-۵ عارضه مشاهده شده (+++) و بیشتر از ۱۱ (++++) که این علامت‌ها نشان‌دهنده شدت عارضه بودند (نصراله پور مقدم و همکاران، ۱۳۹۴).

نتایج

در پایان دوره ۲۱ روزه کبد ماهیان در گروه شاهد دارای حالت طبیعی بود. سلولهای کبدی (هپاتوسیت‌ها) به صورت چندوجهی دارای هسته بزرگ و هستک واضح و به شکل صفحاتی با آرایش شعاعی در اطراف وریدی مرکزی دیده شدند. سینوزوئیدهای کبدی نیز در فاصله بین صفحات سلولهای کبدی مشاهده شدند (شکل ۱).

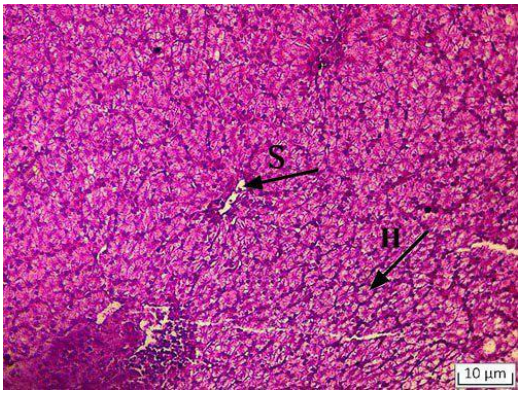

شکل۱: تصویر میکروسکوپ نوری ساختار طبیعی بافت کبد ماهی کفال خاکستری در گروه شاهد .هپاتوسیت‌ها (H)، سینوزویید (S)(هماتوکسیلین-ائوزین: مقیاس ۱۰µm)

Figure 1: Optical microscope image of normal liver tissue structure in *Mugil cephalus* at control group. hepatocytes (H), sinusoid (S) (H & E: scale 10 µm)

نتایج بافت‌شناسی کبد در ماهیان شاهد و مقایسه آن با بافت کبد ماهیانی که تحت تأثیر کلرید روی قرار داشتند، نشان‌دهنده آسیب‌های بافتی در کبد مانند: خونریزی، واکوئله شدن هپاتوسیت ها، نکروز، هیپرتروفی هسته، افزایش تجمعات ملانوماکروفاژ، اتساع سینوزوئیدها و نفوذ لوکوسیتی بود که در نمونه‌های تحت تاثیر غلظت‌های مختلف کلرید روی مشاهده شد. نوع و شدت تغییرات هیستوپاتولوژیک ایجاد شده در بافت کبد با توجه به غلظت کلریدروی و مدت زمان مواجهه تفاوت‌هایی داشت. در روز اول در تیمار دوم (۳/۴۶ میلی‌گرم بر لیتر کلرید روی) آسیب‌های هیستوپاتولوژیک از جمله نکروز، خونریزی، واکوئله شدن هپاتوسیت ها، اتساع سینوزوئیدها و نفوذ لوکوسیتی در بافت کبد مشاهده شد. ضایعات پاتولوژیک مشاهده شده در تیمار اول دارای وسعت کمتری بوده و خونریزی، واکوئله شدن هپاتوسیت ها، تجمعات ملانوماکروفاژ اتساع سینوزوئیدها و نفوذ لوکوسیتی در این تیمار دیده شد (شکل ۲).

[Downloaded from isfj.ir on 2026-02-02]
[DOR: 20.1001.1.10261354.1397.27.2.4.0]
[DOI: 10.22092/ISFJ.2018.116759]

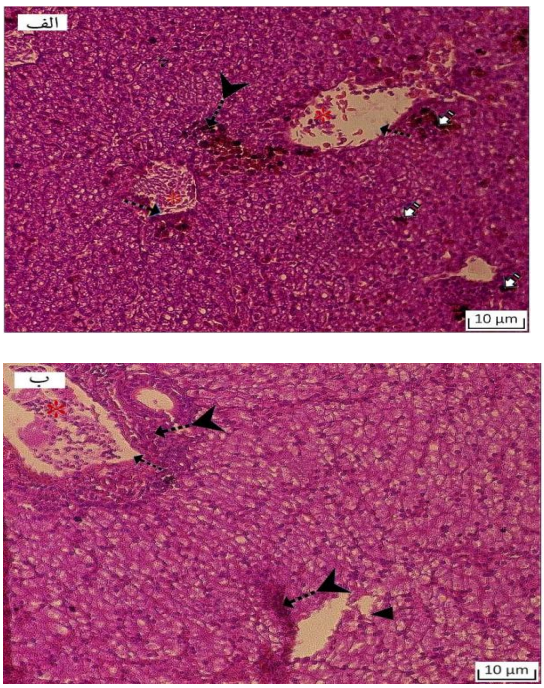

شکل ۲: تصاویر میکروسکوپ نوری تغییرات بافتی کبد ماهی کفال خاکستری پس از یک روز مواجهه با غلظت تحت‌کشنده کلرید روی در تیمارهای اول و دوم الف: تیمار ۱/۷۳ میلی‌گرم در لیتر کلریدروی دارای خونریزی (پیکان سیاه منقطع دنباله دار)، اتساع سینوزوئید (پیکان منقطع سیاه)، افزایش تجمع ملانو ماکروفاژ(پیکان سفید منقطع) ،نفوذ لوکوسیتی (*قرمز) . ب: تیمار ۳/۴۶ میلی‌گرم در لیترکلرید روی دارای نکروز (سر پیکان سیاه)، خونریزی (پیکان سیاه منقطع دنباله دار)، اتساع سینوزوئید (پیکان منقطع سیاه). (هماتوکسیلین-ائوزین: مقیاس۱۰µm)

Figure 2: Optical microscope images of liver tissue changes in *Mugil cephalus* after one day exposure to Zinc Chloride concentrations in the first and second treatments. A: Treatment with 1.73 mg/L Zinc Chloride, hemorrhage (discontinuous blisters), Sinusoid dilatation (black discontinuous arc), increased accumulation of melanoma macrophage (discontinuous white arrow), leukocyte infiltration (Red*). B: Treatment with 3.46 mg/L Zinc Chloride, necrosis (black arrow head), hemorrhage (black discontinuity), sinusoidal dilation (black discontinuous arrow). (H & E: scale 10 µm).

در هفتمین روز نمونه‌برداری ضایعاتی نظیر نکروز، واکوئله شدن هپاتوسیت ها، خونریزی، هیپرتروفی هسته و افزایش تجمعات ملانوماکروفاژی با وسعت زیاد در تیمار دوم مشاهده شد. در تیمار اول (۱/۷۳ میلی‌گرم بر لیتر کلرید روی) در این روز کبد ظاهر طبیعی‌تری داشت واکوئله‌شدن هپاتوسیت ها ، نکروز، اتساع سینوزوئیدها و خونریزی در این تیمار مشاهده شد (شکل ۳).

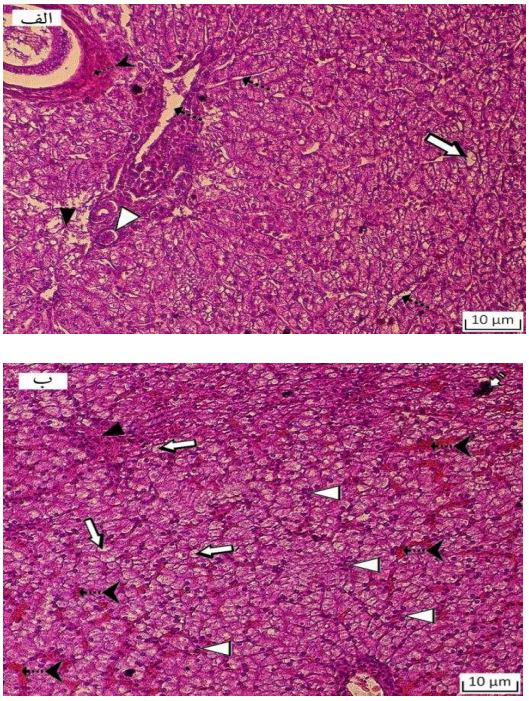

شکل ۳: تصاویر میکروسکوپ نوری تغییرات بافتی کبد ماهی کفال خاکستری پس از هفت روز مواجهه با غلظت‌های تحت کشنده کلرید روی در تیمارهای اول و دوم ،الف: تیمار ۱/۷۳ میلی‌گرم در لیتر کلریدروی دارای نکروز (سر پیکان سیاه)، اتساع سینوزوئید (پیکان منقطع سیاه)، واکوئله شدن هپاتوسیت ها (پیکان سفید)، خونریزی (پیکان سیاه منقطع دنباله دار)، هیپرتروفی هسته (سر پیکان سفید). ب: تیمار ۳/۴۶ میلی‌گرم در لیتر کلرید روی دارای واکوئله شدن هپاتوسیت ها (پیکان سفید)، نکروز (سر پیکان سیاه)، خونریزی (پیکان سیاه منقطع دنباله دار)، هیپرتروفی هسته (سر پیکان سفید) (هماتوکسیلین-ائوزین: مقیاس ۱۰µm)

Figure 3: Optical microscope images of liver tissue changes in *Mugil cephalus* after seven day exposure to Zinc Chloride concentrations in the first and second treatments. A: Treatment with 1.73 mg/L Zinc Chloride Necrosis (black arrow head), sinusoidal dilatation (black discontinuous arrow), hepatocyte vacuolation (white arrow), hemorrhage (black arrow discontinuity), and nucleus hypertrophy (white arrow head). B: Treatment with 3.46 mg/L Zinc Chloride with hepatocyte vacuolation (white arrow), necrosis (black arrow head), hemorrhage (black arrow discontinuity), nucleus hypertrophy (white arrowhead (H & E: scale 10 µm)

[Downloaded from isfj.ir on 2026-02-02]
[DOR: 20.1001.1.10261354.1397.27.2.4.0]
[DOI: 10.22092/ISFJ.2018.116759]

در روز چهاردهم آزمایش، آسیب‌های هیستوپاتولوژیک نظیر نکروز، خونریزی، افزایش تجمعات ملانوماکروفاژی و واکوئله شدن هپاتوسیت ها در تیمار دوم و با وسعت کمتر در تیمار اول عارضه‌های واکوئله شدن هپاتوسیت ها و هیپرتروفی هسته مشاهده شد (شکل ۴).

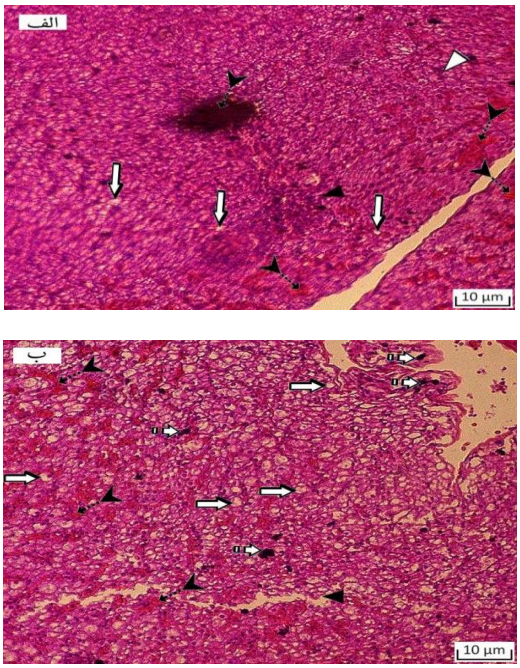

شکل ۴: تصاویر میکروسکوپ نوری تغییرات بافتی کبد ماهی کفال خاکستری پس از چهارده روز مواجهه با غلظت‌های تحت کشنده کلریدروی در تیمارهای اول و دوم الف: تیمار ۱/۷۳ میلی‌گرم در لیتر کلریدروی دارای واکوئله شدن هپاتوسیت ها(پیکان سفید)، نکروز (سر پیکان سیاه)، خونریزی (پیکان سیاه منقطع دنباله دار)، هیپرتروفی هسته (سر پیکان سفید) .ب: تیمار ۳/۴۶ میلی‌گرم در لیترکلریدروی دارای واکوئله شدن هپاتوسیت ها (پیکان سفید)، خونریزی (پیکان سیاه منقطع دنباله دار)، نکروز (سر پیکان سیاه)، افزایش تجمع ملانو ماکروفاژ (پیکان سفید منقطع). (هماتوکسیلین-ائوزین: مقیاس ۱۰µm)

Figure 4: Optical microscope images of liver tissue changes in Mugil cephalus after fourteen day exposure to Zinc Chloride concentrations in the first and second treatments. A. 1.73 mg/L treatment, hepatocyte vacuolation (white arrow), necrosis (Black arrow head), hemorrhage (black arrow arrow), nucleus hypertrophy (white arrow head). B: 3.46 mg/L chlorhexidine, hepatocyte vacuolation (white arrow), hemorrhage (black arrow discontinuity), necrosis (black arrow head), increased accumulation of melanomacrophages (discontinuous white arrow) (H & E: scale 10 µm).

در روز بیست و یکم، در تیمار دوم ضایعاتی از جمله خونریزی، افزایش تجمعات ملانوماکروفاژی، واکوئله شدن هپاتوسیت ها و هیپرتروفی هسته مشاهده شد. در تیمار اول وسعت ضایعات کم بوده و تنها ضایعات مشاهده شده افزایش تجمعات ملانوماکروفاژی، واکوئله شدن هپاتوسیتها، و هیپرتروفی هسته بود (شکل ۵).

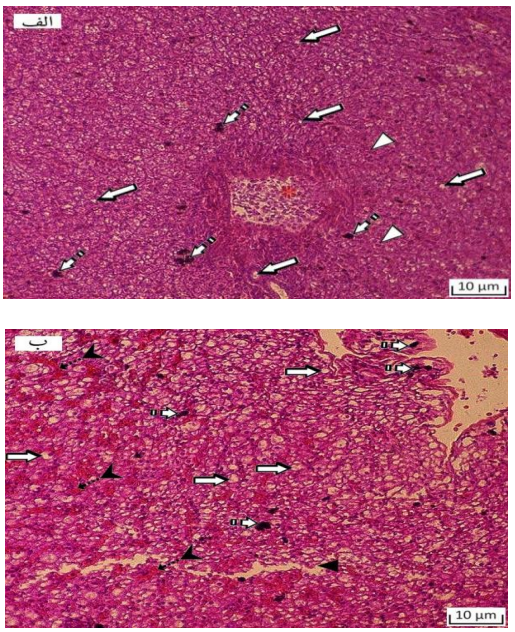

شکل ۵: تصاویر میکروسکوپ نوری تغییرات بافتی کبد ماهی کفال خاکستری پس از بیست و یک روز مواجهه با غلظت‌های تحت کشنده کلرید روی در تیمارهای اول و دوم ، الف: تیمار ۱/۷۳ میلی‌گرم در لیتر کلریدروی دارای واکوئله شدن هپاتوسیت ها (پیکان سفید)، هیپرتروفی هسته (سر پیکان سفید)، افزایش تجمع ملانو ماکروفاژ (پیکان سفید منقطع)، نفوذ لوکوسیتی (*قرمز). ب: تیمار ۳/۴۶ میلی‌گرم در لیترکلرید روی دارای واکوئله شدن هپاتوسیت ها (پیکان سفید)، افزایش تجمع ملانو ماکروفاژ (پیکان سفید منقطع)، خونریزی (پیکان سیاه منقطع دنباله دار)، نکروز (سر پیکان سیاه). (هماتوکسیلین-ائوزین: مقیاس ۱۰µm)

Figure 5: Optical microscope images of liver tissue changes in Mugil cephalus after 21 day exposure to Zinc Chloride concentrations in the first and second treatments. A: 1.73 mg / L treatment, hepatocyte vacuolation (arrow White), nucleus hypertrophy (white arrow head), increased accumulation of melanomacrophages (discontinuous white arrow), leukocyte infiltration (Red*). B: Treatment of 3.46 mg/L Zinc Chloride with hepatocyte vacuolation (white arrow), increased accumulation of melanomacrophages (discontinuous white arrow), hemorrhage (black discontinuous arrow), necrosis (black arrow head) (H & E: scale 10 µm).

[Downloaded from isfj.ir on 2026-02-02]
[DOR: 20.1001.1.10261354.1397.27.2.4.0]
[DOI: 10.22092/ISFJ.2018.116759]

[Downloaded from isfj.ir on 2026-02-02]

[DOR: 20.1001.1.10261354.1397.27.2.4.0]

[DOI: 10.22092/ISFJ.2018.116759]

به طور کلی در تمام روزهای نمونه‌برداری با افزایش غلظت کلرید روی و مدت زمان مواجه ماهی با آلاینده، وسعت و شدت ضایعات ایجاد شده در بافت کبد افزایش یافت. به طوری که بیش‌ترین میزان افزایش مربوط به تیمار دوم و زمان ۲۱ روز بود.

با توجه به نتایج حاصل از بافت‌شناسی، عارضه‌های نکروز و خونریزی در بافت کبد ماهی کفال خاکستری از عوارض شایعی بود که تقریباً در تمامی تیمارها و غلظت‌های آزمایشی مشاهده گردید و با افزایش تدریجی غلظت‌ها و زمان در معرض گذاری عوارضی همانند واکوئله شدن هپاتوسیت ها و نکروز مشاهده شد و هرچه میزان غلظت‌ها و زمان در معرض‌گذاری بیشتر شد، عوارض دیگری همانند افزایش تجمعات ملانوماکروفاژ و نفوذ لوکوسیت مشاهده گردید و در نهایت در غلظت‌های بالای کلرید روی عوارضی همانند هیپرتروفی هسته در بافت کبد ماهی کفال خاکستری ثبت گردید.

عوارض کبدی ناشی از مواجهه تحت کشنده کلرید روی بر ساختار کبدی ماهی خاکستری به تفکیک زمان‌های نمونه‌برداری در جدول ۱ آمده است. با توجه به این جدول بیش‌ترین عارضه‌های مشاهده شده در تیمار دوم (**۳/۴۶ میلی‌گرم در لیترکلریدروی**) پس از ۷ روز، واکوئله شدن هپاتوسیت ها و هیپرتروفی هسته می‌باشد. همچنین پس از ۲۱ روز در تیمار دوم بیش‌ترین عارضه‌های مشاهده شده خونریزی و افزایش تجمعات ملانوماکروفاژی می‌باشد. میزان فلز سنگین روی با افزایش میزان غلظتهای تحت کشنده به‌صورت معنی‌داری افزایش‌یافته است ($p<۰/۰۵$). همچنین با طولانی شدن زمان در معرض قرارگیری میزان تجمع زیستی افزایش‌یافته است. همان‌طور که در جدول ۲ مشاهده می‌شود و با توجه به نتایج حاصل از تجزیه وتحلیل تجمع زیستی، کم‌ترین میزان تجمع در بافت کبد مربوط به تیمار یک‌دهم LC_{50} (۱/۷۳ mg/L) در روز اول برابر و ۷/۰۵ میلی‌گرم بر کیلوگرم و بالاترین میزان تجمع در بافت کبد مربوط به تیمار یک‌پنجم LC_{50} (mg/L ۳/۴۶) در روز ۲۱ و برابر با ۲۸/۴۱۱ میلی‌گرم در کیلوگرم ثبت گردید. نتایج حاصل نشان داد که با افزایش زمان و غلظت در معرض‌گذاری میزان تجمع زیستی در بافت کبد افزایش یافته است.

جدول۱: ضایعات پاتولوژیک مشاهده شده در کبد ماهی کفال خاکستری در تیمارها و زمانهای مختلف (تیمار اول: ۱/۷۳ میلی‌گرم در لیتر کلرید روی- تیمار دوم: ۳/۴۶ میلی‌گرم در لیتر کلرید روی)

Table 1: Pathological lesions in *Mugil cephalus* liver at different treatments and times (first treatment: 1.73 mg/L Zinc Cloride, Second treatment: 3.46 mg/L Zinc Cloride)

تیمار	زمان (روز)	خونریزی	نکروز	تجمعات ملانوماکروفاژ	اتساع سینوزوئیدها	واکوئله شدن هپاتوسیت ها	نفوذ لوکوسیتی	هیپرتروفی هسته
شاهد	-	-	-	-	-	-	-	-
اول	۱	++	+	++	-	++	+	++
	۷	+	++	++	+	++	++	+
	۱۴	+++	+++	+	+		++	-
	۲۱	+++	+++	++	+	+++	++	-
دوم	۱	++	++	++	++	++	++	-
	۷	+++	+++	++	+	+++	++	+
	۱۴	++	++	+	-	+++	+++	-
	۲۱	++++	++	+	+	+++	+++	++

جدول ۲: تجمع زیستی کلرید روی در کبد ماهی کفال خاکستری (تیمار اول= ۱/۷۳میلی‌گرم در لیتر کلرید روی، تیمار دوم= ۳/۴۶میلی‌گرم در لیتر کلرید روی)

Table 2: Bioaccumulation of Zinc Chloride in *Mugil cephalus* liver (first treatment: 1.73 mg/L Zinc Cloride, Second treatment: 3.46 mg/L Zinc Cloride).

زمان (روز)	تیمار		
	شاهد	اول	دوم
۱	۶/۰۶۶±۰/۲۹۳[c]	۷/۰۵۶±۰/۱۱۳[b]	۷/۹۷۴±۰/۲۹۱[a]
۷	۶/۱۹۴±۰/۱۷۹[c]	۱۳/۱۶۹±۰/۱۳۴[b]	۱۶/۱۰۴±۰/۱۵۲[a]
۱۴	۶/۱۵۰±۰/۲۲۳[c]	۱۶/۱۷۲±۰/۲۲۷[b]	۲۱/۱۶۵±۰/۱۴۶[a]
۲۱	۶/۱۸۸±۰/۲۴۳[c]	۲۲/۲۲±۰/۱۵۵[b]	۲۸/۴۱۱±۰/۴۲۵[a]

حروف انگلیسی غیرمشابه نشان‌دهنده معنی‌دار بودن در سطح ۰/۰۵ می‌باشد ($p<۰/۰۵$).

بحث

کبد در ماهیان یکی از اندام‌های اصلی در دفع مواد سمی است (نصراله پور مقدم و همکاران، ۱۳۹۴). کبد اندام مناسبی برای مطالعه تغییرات بافتی است، زیرا دارای ویژگی‌های متابولیسمی خاص (دارا بودن آنزیم‌های متابولیزه‌کننده)، تولید صفرا، زرده زایی، بیوترانسفرماسیون و ترشح آلاینده‌های آلی و غیر آلی می‌باشد (Hinton *et al.*, 2001). در تحقیق حاضر به بررسی اثرات تحت کشنده کلریدروی بر ساختار کبد و میزان تجمع زیستی آن در بافت کبد ماهی کفال خاکستری (*Mugil cephalus*) پرداخته شد. آسیب‌های بافتی مشاهده شده در کبد در این تحقیق شامل خونریزی ، آب آوردگی ، تورم صفراوی ، نکروز و هیپرتروفی هسته بود. نتایج این پژوهش نشان داد که کلریدروی بر ساختار کبد در این ماهی تاثیر گذار است و همچنین میزان تجمع کلرید روی با افزایش میزان غلظتهای تحت کشنده به صورت معنی‌داری افزایش یافته است. فلزات سنگین اندام هدف خود را بر اساس میزان فعالیت متابولیک آن انتخاب می‌کنند. این نکته، علت تجمع بیشتر فلزات در بافتهایی نظیر کبد، کلیه و آبششها را در مقایسه با بافت ماهیچه (با فعالیت متابولیک پایین) تفسیر می نماید (Langiano and Martinez, 2008). به‌طورکلی آبشش‌ها، کلیه و کبد عمده‌ترین راههای جذب این فلزات به بدن ماهیان می‌باشند (Newman and Unger, 2003).

Braunbeck و همکاران (۱۹۹۰) بیان داشتند که تغییر در اندازه و شکل هسته هپاتوسیت‌ها نشانه‌ی افزایش فعالیت متابولیک می‌باشد ولی این تغییر بافتی می‌تواند منشأ پاتولوژیک نیز داشته باشد. آلودگی‌های موجود در اکوسیستم‌های آبی سبب واکنش‌های بیوشیمیایی در بدن موجودات زنده می‌شود ک نتیجه آن ایجاد تغییرات ریختی در سطح سلولی است.یکی از این آلاینده‌ها که در موجودات آبزی همچون ماهیان باعث تغییرات آسیب‌شناسی می‌شود فلزات سنگین می‌باشد که از طریق بررسی تغییرات هیستوپاتولوژیکی می‌توان این اثرات آلودگی‌ها را ردیابی نمود (Watanabe *et al.*, 1997). بافت کبد از مهم ترین اندامهایی است که در بیوترانسفورماسیون مواد بیگانه نقش اصلی دارد و مواد مضر را تصفیه می نماید (Filazi *et al.*, Health, 1995; 2003). بررسی‌های متعدد حاکی از حساسیت بالای کبد ماهیان نسبت به محرکهای شیمیایی است (شاپوری و همکاران، ۱۳۸۸). بررسی تغییرات هیستوپاتولوژیک کبد، شیوه‌ای دقیق و مطمئن جهت ارزیابی تأثیرات فلزات سنگین در محیط وشرایط آزمایشگاهی می‌باشد. مطالعات متعددی حساسیت بالای کبد را به عنوان یک شاخص زیستی در بررسی اثرات آلاینده‌ها نشان داده است. به عنوان مثال Paris-Palacios وهمکاران (۲۰۰۰) مطالعاتی بر روی ماهی *Brachydanio rerio* انجام داده و مشاهده کردند که کلریدروی ($ZnCl_2$) سبب تغییر شکل در هسته‌های سلولهای کبدی می‌شود. در تحقیق حاضر، فلز سنگین روی سبب تغییراتی در ساختار کبد ماهی کفال گردیده است که این تغییرات با افزایش غلظت فلز افزایش یافته است. بطوریکه در کبد ماهیانی که در غلظت بالاتر و مدت زمان بیشتر مواجهه فلز روی قرار گرفته بودند، پرخونی مشاهده گردید. علت پرخونی می‌تواند واکنش دفاعی در اثر تماس حاد با مواد سمی باشد (شریف پور و همکاران، ۱۳۸۷). تحقیقات انجام شده در نقاط مختلف جهان بیشترین میزان تجمع روی را در کبد تایید نموده‌اند (AskarySary and Velayatzadeh, 2010). مطالعات نشان داده‌اند که

[Downloaded from isfj.ir on 2026-02-02]
[DOR: 20.1001.1.10261354.1397.27.2.4.0]
[DOI: 10.22092/ISFJ.2018.116759]

[Downloaded from isfj.ir on 2026-02-02]

[DOR: 20.1001.1.10261354.1397.27.2.4.0]

[DOI: 10.22092/ISFJ.2018.116759]

فلزات سنگین قابلیت تجمع بسیار زیادی در کبد ماهیان دارند. از آن جمله، چاکری و همکاران (۱۳۹۴) به بررسی میزان غلظت فلزات سنگین دربافت‌های عضله و کبد ماهی طلال پرداختند. نتایج این محققین نشان داد که بیشترین میزان تجمع فلزات سنگین در کبد ماهی بوده است. در تحقیق حاضر نیز، کبد ماهیانی که در غلظت بالاتر و مدت زمان بیشتر فلز روی قرار گرفته بودند، دارای مقادیر بسیار بالاتری از تجمع روی بودند.

امینی رنجبر و ستوده نیا (۱۳۸۴)، تجمع فلزات سنگین (روی، مس، سرب ، کادمیوم) در بافت عضله ماهی کفال طلایی (*Mugil auratus*) در دریای خزر را بررسی نمودند. این محققین بیان نمودند که میانگین تجمع این فلزات در عضله برابر با ۱۴/۳۲۷، ۰/۹۹۶، ۲/۳۳۷، ۰/۳۲۱ بر حسب ppm وزن خشک به ترتیب برای غلظت فلزات روی، مس، سرب و کادمیوم می‌باشد. کبد تحت تاثیر آلاینده های عفونی و غیر عفونی موجود در آب قرار می‌گیرد زیرا اکثر آلاینده‌ها تمایل به تجمع در این اندام را دارند (Fernandes *and* Mazon, 2008). به همین علت در بررسی تاثیرات سموم و آلاینده‌های اکوسیستم‌های آبی بر روی آبزیان از روشهای کارآمدی همچون مطالعات کبدی استفاده می‌شود. زیرا کبد برای تعیین سمیت آلاینده‌ها شاخص مهمی می‌باشد (Fernandes *and* Mazon, 2008). واکنش های چندگانه اکسایشی در کبد رخ می‌دهد و اکثر رادیکال‌های آزاد آنجا تولید می‌شود. رادیکالهای آزاد ایجاد شده در حین عمل متابولیسم مواد شمیایی باعث تخریب غشاء سلول‌ها و مختل شدن فعالیت کانال‌های تنظیم یونی در سطح سلول‌ها می‌گردد. ایجاد اشکال در پروسه تنظیم یونی، بخصوص یون کلسیم باعث مهار فسفرلاسیون اکسایشی درون سلولی شده و این فرآیند باعث می‌شود توان تنظیم اسمزی غشاهای زیستی و سلولی بر هم خورد و حجم هسته و هستک‌ها افزایش یابد و در خاتمه باعث مرگ سلولی گردد که بصورت تغییرات هیستوپاتولوژیک ظاهر می‌شود Hinton *et al.*, (2001).

با توجه به نتایج حاصل از تحقیق حاضر مشاهده شد که در تیمار دوم کلرید روی و در روز ۱۴ آزمایش بیشترین عوارض بافتی نظیر واکوئله شدن هپاتوسیت ها و هیپرتروفی هسته مشاهده گردید. می‌توان اینگونه نتیجه‌گیری کرد که اثرات تحت کشنده کلرید روی بر تجمع زیستی و ساختار کبدی ماهی کفال خاکستری تاثیر گذار است و در مدت زمان طولانی و در غلظت بالا، می‌تواند سبب اختلال در کارکردهای طبیعی کبد ماهی گردد. در یک جمع‌بندی کلی می‌توان گفت عنصر روی به عنوان یکی از عناصر کمیاب برای واکنش‌های بدن ضروری است، ولی مقادیر بیش از اندازه آن در محیط‌زیست و بدن آبزیان می‌تواند بافت‌هایی مانند کبد را تحت تأثیر قرار دهد.

منابع

امینی رنجبر، غ. و ستوده نیا، ف.۱۳۸۴. تجمع فلزات سنگین دربافت عضله ماهی کفال طلایی (*Mugil auratus*) خزر در ارتباط با برخی مشخصات بیومتریک (طول استاندارد، وزن، سن و جنسیت). مجله علمی شیلات ایران، ۱۴(۳): ۱-۱۸.

پیربیگی، ع.، پورباقر، ه. ایگدری، س و میرواقفی، ع. ۱۳۹۲. تاثیر دیازینون در پارامترهای هماتولوژیک خون سیاه‌ماهی. نشریه شیلات، مجله منابع طبیعی ایران، ۴(۶۶): ۳۹۹-۴۱۲.

چاکری، ر.، سجادی، م.م.، کامرانی، الف. و آقاجاری، ن. ۱۳۹۴. تعیین میزان غلظت فلزات سنگین سرب و کادمیم در بافت‌های عضله و کبد ماهی طلال در آبهای خلیج فارس. مجله علمی شیلات ایران، ۲۴(۲): ۱۱۵-۱۲۴.

شاپوری، م.، عریان، ش. و اسماعیلی ساری.، ع. ۱۳۸۸. بررسی تاثیرفلزمس برتغییرات هیستوپاتولوژیک بافتهای عضله، کبد وگناد ماهی کپورمعمولی. مجله دامپزشکی دانشگاه آزاد اسلامی، ۶(۳):۲۳-۲۹.

شریف پور، ع.، رضوانی گیل کلایی، س. و کاظمی، ر . ۱۳۸۷ .مطالعه هیستوپاتولوژی برخی بافتهای ماهی آزاد(*Salmo trutta caspius*) حوضه جنوبی دریای خزر ناشی از عوامل آلاینده زیست محیطی. پانزدهمین کنگره دامپزشکی ایران، تهران، ۷-۹ اردیبهشت.

صادقی، پ. و کسلخه، ن. ۱۳۹۶. بررسی غلظت کشندگی متوسط کلرید روی ($ZnCl_2$) و اثرات رفتاری آن در کفال خاکستری (*Mugil cephalus*). زیست‌شناسی جانوری تجربی. ۶(۲): ۲۴-۱۷.

کریمی، م. ۱۳۷۷. اندازه گیری و مقایسه غلظت جیوه، آرسنیک، کبالت، کادمیوم؛ وانادیوم،سرب، نفت کل(TPH) و آفت کش ارگانوکلره در عضله برخی از ماهی های خوراکی تالاب هورالعظیم. پایان نامه، دانشگاه صنعتی اصفهان.

نصراله پور مقدم، م.، پورباقر، ه.، و ایگدری، س. ۱۳۹۴. تاثیر دما وشوری بر سمیت سایپرمترین در بافت کبد ماهی گورخری (*Aphanius sophiae*) . مجله علوم و فنون شیلات، ۱(۴): ۱۰۵ – ۱۱۴.

Aggett, P. and Comeford, Jg., 1995. Zinc and human health. Nutrition Review, 53:16-22.

AskarySary, A. and Velayatzadeh, M., 2010. Experimental Hydrochemistry in Aquatic Animals. Islamic Azad University Ahvaz Publication, ed1, Ahvaz, Iran, pp.224

Braunbeck, T., Storch, V. and Bresch, H., 1990. Species-specific reaction of liver ultra-Structure in zebra fish (*Brachydanio rerio*) and trout (*Salmo gairdneri*) after peolong exposure to 4-chloroaniline. Archives of Environmental Contamination and Toxicology, 19: 405-418. DOI: 10.1007/BF01054986

De Oliveira Ribeiro, C., Belgar,L., Pelletier, E. and Rouleau, C. 2002. Histopathological evidence of inorganic mercury and methyl mercury toxicity in the arctic charr (*Salvelinus alpinus*). Environmental Research, 90(3):217-225. DOI: 10.1016/S0013-9351(02)00025-7.

Di Giulio, R.T. and Hinton, D.E., 2008. The Toxicology of Fishes. Taylor and Francis. pp: 632-884.

Fernandes, M.N. and Mazon, A.F., 2008. Environmental the neotropical fish *Prochilodus lineatus* exposed to diesel oil. Ecotoxicoogy and Environmental Safety, 69: 112-120. DOI: 10.1016/j.ecoenv.2007.01.0122

Filazi, A., Baskaya, R. and Kum, C., 2003. Metal concentration in tissues of the Black Sea fish *Mugil auratus* from Sinop-Icliman, Turkey. Human and Experimental Toxicology, 22: 85-87. DOI: 10.1191/0960327103ht323oa

Ganjavi, M., Ezzatpanah, H., Givianrad, M. H. and Shams, A., 2010. Effect of canned tuna fish processing steps on lead and cadmium contents of Iranian tuna fish. Food chemistry, 118(3):525-528. DOI: 10.1016/j.foodchem.2009.05.018

Health, A.G., 1995. Water Pollution and Fish Physiology, second ed. CRC Lewis Publishers, Boca Raton, FL. 125-140 pp.

Hinton, D.E., Segner, H. and Braunbeck, T., 2001. Toxic responses of the liver. In: Schlenk, D., Bensen, W.H. (Eds.), Organs. In: Toxicity in Marine and Freshwater Teleosts, vol. 1. Taylor &and Francis, London, pp. 224–268.

[Downloaded from isfj.ir on 2026-02-02]
[DOR: 20.1001.1.10261354.1397.27.2.4.0]
[DOI: 10.22092/ISFJ.2018.116759]

[Downloaded from isfj.ir on 2026-02-02]

[DOR: 20.1001.1.10261354.1397.27.2.4.0]

[DOI: 10.22092/ISFJ.2018.116759]

Langiano, V. and Martinez, C. B., 2008. Toxicity and effects of a glyphosate-based herbicide on the Neotropical fish *Prochilodus lineatus*. Comparative Biochemistry and Physiology, 147(2): 222-231.

Newman, M.C. and Unger, M.A., 2003. Fundamentals of ecotoxicology. CRC Press, 458P.

Paris-Palacios, S., Biagianti-Risbourg, S. and Vernet, G. 2000. Biochemical and (ultra) structural hepatic perturbation of *Brachydanio rerio* (*Teleostei, Cyprinidae*) exposed to two sublethal concentrations of copper sulphate. Aquatic Toxicology, 50: 109-124. DOI: 10.1016/S0166-445X(99)00090-9

Safahieh, A., Savari, A. and Movahedinia, A., 2011. Effect of sublettal dose of mercury toxicity on liver cells and tissue of yellowfin seabream. Toxicology and Industerial health, 28(7): 583-592. DOI: 10.1177/0748233711416951

Stentiford, G., Longshaw, M., Lyons, B., Jones, G., Green, M. and Feist, S., 2003. Histopatological biomarkers inestuarine fish species for the assessment of biological effects of contaminants. Marine environmental Research, 55(2):137-159. DOI: 10.1016/S0141-1136(02)00212-X

Watanabe, T., Kiron, V. and Satah, S., 1997. Trace mineral in fish nutrition. Aquaculture. 151: 185 -207.

Wood, C.M., 2001. Toxic responses of the gill. In schlenk, D, Benson, W.H. (Eds), Target organ. Toxicity in marine and freshwater teleost, Vol.1. Taylor and Francis, London, 1-89.

Yim, J.H., and Kim, S.D., 2006. Effects of hardness on acute toxicity of metal mixtures using *Daphnia magna*. Journal of Hazardous Materials.138:16-21. DOI:10.1016/j.jhazmat.2005.11.107

[Downloaded from isfj.ir on 2026-02-02]

[DOR: 20.1001.1.10261354.1397.27.2.4.0]

[DOI: 10.22092/ISFJ.2018.116759]

Study of bioaccumulation and sublethal effects of Zinc Chloride on the liver structure of gray mullet (*Mugil cephalus*)

Sadeghi P.[1*]; Attaran Fariman G.[1]; Kasalkheh N.[1,2]

[*]parvin.sadeghi@gmail.com

1-Marine Biology Department, Chabahar Maritime University, Chabahar, Iran
2 -Offshore Fisheries Research Center, Iranian Fisheries Science Research Institute, Agricultural Research, Education and Extension Organization, Chabahar, Iran

Abstract

Heavy metals such as Zinc (Zn) are pollutants in aquatic ecosystems that create many difficulties for the aquatic organisms and eventually humans. In the present research, sublethal effects of Zinc Chloride ($Zncl_2$) were studied on bioaccumulation and liver structure of gray mullet (*Mugil cephalus*) during experimental condition. Fish were captured for experiment from Chabahar Bay with an average weight of 7.24±0.5 g and total length of 6.15±0.2 cm. According to the lethal concentration and LC_{50} for this species, a control group and two treatments with different concentrations of 1.73 and 3.46 mg/L, each group with 3 replicates, were used for induction sublethal concentration. Fish were exposed to sublethal concentrations for 1,7,14 and 21 days. At the end of each stage, liver tissue of fish were removed for histopathology examination and also on metal bioaccumulation. Result of liver tissue histopathology showed lesions such as bleeding complication, hepatocytes vacuolization and sinusoid dilation, nuclear hypertrophy, leukocyte infiltration, melanomacrophages aggregates and necrosis. Extent and severity of the lesion were increased with increasing Zinc Chloride concentration and exposure time. So that the highest lesions were for second treatment and 21 days. Also, the accumulation in the liver increased significantly with increase of the sublethal concentration ($p<0.05$).

Keywords: *Mugil cephalus*, Zinc Chloride, Liver, Bioaccumulation

[*]Corresponding author