مقاله علمی – پژوهشی:

بررسی آسیب شناسی بافتی و تغییرات برخی شاخص‌های خونی ماهیان قزل آلای رنگین کمان (*Oncorhynchus mykiss*) گونه‌های داخلی و فرانسوی ناشی از باکتری آئروموناس هیدروفیلا (*Aeromonas hydrophila*)

محمد شیخ اسدی*[۱و۲]، سید جلیل ذریه زهرا[۳]، لاله یزدانپناه[۱]، امیر ستاری[٤]، مریم میربخش[۳]

*m.sh_asadi73@yahoo.com

۱- بخش تحقیقات علوم دامی، مرکز تحقیقات و آموزش کشاورزی و منابع طبیعی کرمان، سازمان تحقیقات، آموزش و ترویج کشاورزی، کرمان، ایران

۲- گروه شیلات-تکثیر و پرورش آبزیان، دانشکده علوم و فنون دریایی، دانشگاه هرمزگان، بندرعباس، ایران

۳- موسسه تحقیقات علوم شیلاتی کشور، سازمان تحقیقات، آموزش و ترویج کشاورزی، تهران، ایران

٤- گروه بهداشت و بیماری‌های آبزیان، دانشکده دامپزشکی، دانشگاه شهید باهنر کرمان، کرمان، ایران

تاریخ دریافت: شهریور ۱۳۹۸ تاریخ پذیرش: خرداد ۱۳۹۹

چکیده

این تحقیق به منظور بررسی آسیب شناسی و تغییرات برخی شاخص‌های خونی ماهی قزل‌آلای رنگین‌کمان داخلی و فرانسوی پس از رویارویی با باکتری آئروموناس هیدروفیلا انجام شده است. برای این کار تیماربندی در ۸ تیمار و هر تیمار با ۳ تکرار (هر تکرار حاوی ۱۰ عدد بچه ماهی قزل‌آلای رنگین‌کمان با میانگین وزنی ۰/۳۶±۱۶ گرم) انجام شد. دو تیمار به عنوان شاهد منفی (شامل بچه ماهیان گونه‌های داخلی و فرانسوی بدون تزریق باکتری)، دو تیمار به عنوان شاهد مثبت (شامل بچه ماهیان گونه‌های داخلی و فرانسوی با تزریق سرم فیزیولوژی)، دو تیمار شامل بچه ماهیان گونه‌های داخلی که با مقدار CFU/ml $۱۰^{۶}$ و $۱۰^{۸}$ باکتری آئروموناس هیدروفیلا و دو تیمار شامل بچه ماهیان نژاد فرانسوی که با مقدار CFU/ml $۱۰^{۶}$ و $۱۰^{۸}$ باکتری آئروموناس هیدروفیلا به روش درون صفاقی مورد تزریق قرار گرفتند بودند. پس از گذشت ۲۰ روز، برای تعیین مقادیر برخی شاخص‌های خون‌شناسی از ۶ عدد از ماهی‌های هر تیمار خون‌گیری به‌عمل آمد و پس از آن جهت بررسی آسیب شناسی، بافت‌های کلیه، کبد و طحال ماهی‌ها در محلول فرمالین ۱۰ درصد فیکس گردیدند. نتایج تحقیق حاضر نشان داد که میزان هماتوکریت، هموگلوبین و تعداد گلبول‌های قرمز خون به طور معنی‌داری در تیمارهای آلوده به آئروموناس هیدروفیلا در مقایسه با گروه‌های شاهد کاهش و تعداد گلبول‌های سفید و نوتروفیل‌ها افزایش معنی‌داری یافت. ضایعاتی چون دژنراسیون خفیف سلول‌های کبدی و به‌هم خوردن نظم بافتی و واکوئولاسیون سیتوپلاسمی شدید سلول‌های کبدی و عوارضی نظیر دژنراسیون و نکروز لوله‌های کلیوی و پرخونی، ادم و از دست رفتن سلول‌های دفاعی پالپ طحال، از مهم‌ترین تغییرات بافتی مشاهده شده در تیمارهای آزمایشی در مقایسه با شاهد بود. بیشترین درصد بازماندگی در گروه شاهد بچه ماهیان داخلی بدون تزریق باکتری و تزریق شده با سرم فیزیولوژی مشاهده شد. با توجه به قابلیت بیشتر مقاومت گونه‌های داخلی در کنار تدابیر مدیریتی که توانسته میزان بازماندگی را افزایش دهد، اصلاح و بهبود شرایط محیطی و از بین بردن عوامل استرس‌زا نیز در صورت امکان در کاهش ضایعات ناشی از بیماری می‌تواند موثر باشد.

لغات کلیدی: آئروموناس هیدروفیلا، آسیب شناسی، قزل‌آلای رنگین‌کمان، هماتولوژی

*نویسنده مسئول

[Downloaded from isfj.ir on 2025-12-29]

[DOR: 20.1001.1.10261354.1400.30.1.4.9]

مقدمه

با توجه به دارا بودن شرایط اقلیمی مناسب در اکثر استان‌های کشور و همچنین به دلیل کیفیت بالای گوشت و بهره‌برداری آسان و افزایش ذائقه مردم نسبت به مصرف قزل آلا، پرورش ماهی قزل آلای رنگین کمان در اکثر مناطق در حال توسعه می‌باشد و از نظر بازاریابی مصرف خوبی در ایران ایجاد کرده است. با توجه به گزارش سازمان شیلات ایران، کشور ما با تولید ۱۶۷ هزار تن ماهی قزل‌آلا، حدود ۲۱ درصد از تولید ماهی قزل‌آلای رنگین کمان در جهان و حدود ۲۶ درصد از تولید ماهی قزل‌آلا در آبهای شیرین را به‌خود اختصاص داده است (سالنامه آماری شیلات ایران، ۱۳۹۶) و دارای بیشترین تولید سالانه ماهیان سردابی در مزارع پرورش (۱۶۵۷۸۷ تن) و نیز در مزارع پرورش ماهی قفس (۷۷۰۰ تن) طی سال ۱۳۹۵ بوده است (علی‌زاده نوده و همکاران، ۱۳۹۹). اما به موازات آن، این صنعت در کشور با مشکلاتی نیز مواجه شده است. یکی از چالش‌های موجود در این زمینه، بروز بیماری‌های عفونی به‌ویژه با منشأ ویروسی و باکتریایی می‌باشد. بروز و شیوع بیماری‌های مذکور در برخی مناطق کشور به‌ویژه در صنعت قزل آلا بیشتر مورد توجه قرار گرفته است به‌طوری‌که تاکنون بیماری‌هایی نظیر نکروز عفونی بافت‌های خون‌ساز [1](IHN)، نکروز عفونی پانکراس [2](IPN)، سپتی سمی خونریزی دهنده ویروسی [3](VHS)و باکتری های استرپتوکوکوزیس، لاکتوکوکوزیس، یرسینیوزیس، سپتی سمی‌های ناشی از آئروموناس‌های متحرک در بسیاری از مزارع قزل آلای کشور شناسایی و تایید شده است. هر چند تولید آبزی پروری به عنوان غذا، صنعتی رو به گسترش است لیکن بیماری‌ها یکی از مهم‌ترین عوامل محدودکننده و خسارت‌زا در این صنعت هستند (قیاسی و همکاران، ۱۳۹۹).

عفونت‌های باکتریایی سبب تلفات سنگین در مزارع پرورش ماهی در صنعت آبزی پروری می‌شوند. در بین عوامل مسبب بیماری‌های باکتریایی، آئروموناس‌های متحرک به صوص آئروموناس هیدروفیلا (*Aeromonas hydrophila*) بسیار مورد توجه می‌باشد (رحمتی اندانی و همکاران، ۱۳۹۰؛ آهنگرزاده و همکاران، ۱۳۹۴).

آئروموناس هیدروفیلا یک باکتری فرصت‌طلب، گرم منفی، میله‌ای شکل، به‌طور عمده متحرک، بی‌هوازی اختیاری، اکسیداز مثبت و تخمیر کننده گلوکز است (Yousr *et al.*, 2007). این باکتری بخشی از فلور روده آبزیان است که می‌تواند هنگام بروز استرس، بیماری‌زا شده و سبب تلفات شدید در بین ماهیان پرورشی شود (حسین زاده و توکمه‌چی، ۱۳۹۳؛ فدایی فرد، ۱۳۹۳). این باکتری در شرایط استرس‌زا عامل اصلی مرگ و میر در ماهیان آب شیرین از قبیل کپورماهیان، گربه ماهیان، تیلاپیا و قزل آلای رنگین کمان است و سبب ایجاد زخم، پوسیدگی دم و باله‌ها و سپتی‌سمی هموراژیک همراه با خون‌ریزی‌های جلدی و احشایی، تورم روده و مرگ می‌گردد (هادی و همکاران، ۱۳۹۱؛ نم نبات و همکاران، ۱۳۹۳؛ Adanir and Turutoglu, 2007). در طبیعت این باکتری به طور گسترده در رسوبات آبهای شیرین و دستگاه گوارش ماهی وجود دارد (فدایی فرد، ۱۳۹۳) و هنگام ورودبه بدن قربانی، از طریق گردش خون وارد اندام‌های بدن می‌شود و با تولید سم ارولیزین می‌تواند به بافت‌های مختلف از جمله کبد و کلیه آسیب برساند (Hazen *et al.*, 1978). مطالعات انجام شده در خصوص بیماری‌زایی باکتری آئروموناس هیدروفیلا نشان می‌دهد که بر اساس شدت آلودگی و سن ماهیان پرورشی مبتلا به آئرومونازیس، علائم بالینی متفاوت و حتی بروز تلفات قابل انتظار می‌باشد (Banu and Yilmaz, 2011; Rohit Kumar *et al.*, 2016).

بررسی عوامل هماتولوژیک، ابزاری جهت تسهیل مدیریت سلامت ماهیان فراهم کرده است که می‌تواند در بررسی اثرات استرس مورد استفاده قرار گیرد (روضاتی و همکاران، ۱۳۹۲). بدیهی است هنگام بروز بیماری، تغییراتی در بافت‌های مختلف بدن ایجاد می‌شود که در واقع مطالعه همین تغییرات، مبنا و اساس آسیب شناسی را تشکیل می‌دهد. مطالعه آسیب شناسی بافتی و فاکتورهای خونی، به عنوان یک ابزار پاراکلینیک در بررسی وضعیت سلامت فیزیولوژیک ماهی‌ها از اهمیت به‌سزایی برخوردار است (Benarji and Rajendranath, 1990).

Banu و Yilmaz (۲۰۱۱) با انجام یک آزمایش به بررسی آسیب‌های بافت شناسی ناشی از عفونت آئروموناس هیدروفیلا در ماهی تیلاپیای نیل (*Oreochromis niloticus*) پرداختند. ضعف، بی اشتهایی، شنا کردن نزدیک به سطح، تیرگی رنگ بدن، پرخونی، موکوسی و لیز شدن باله‌ها از جمله علائم بالینی مورد مشاهده در ماهی‌های بیمار بود. در بررسی‌های ماکروسکوپی، کبد به رنگ قهوه‌ای مایل به زرد و هموراژیک و

[1] Infectious Hematopoietic Necrosis
[2] Infectious Pancreatic Necrosis
[3] Viral Hemorrhagic Septicemia

[Downloaded from isfj.ir on 2025-12-29]
[DOR: 20.1001.1.10261354.1400.30.1.4.9]

مرکز سفید مایل به خاکستری بر سطح مشاهده گردید. تغییرات دژنراتیو، واکوئل‌های چربی سیتوپلاسمی در بافت‌های کلیه و کبد و نکروز موضعی هپاتوسیت‌ها و سلول‌های پانکراس در مطالعات بافت‌شناسی مشاهده شد. Rohit Kumar و همکاران (۲۰۱۶) طی مطالعه‌ای به بررسی علائم بالینی و پاتولوژی عفونت باکتریایی آئروموناس هیدروفیلا در ماهی طلایی Mahseer (*Tor putitora*) در شرایط آزمایشگاهی پرداختند. علائم بالینی شامل: ضعف، حرکت کند، شنا کردن نزدیک به سطح آب، خون‌ریزی در باله‌ها و قطعات قرمز رنگ در ناحیه روده مشاهده گردید. بزرگ شدن طحال به دنبال نکروز بافتی همراه با علائم سپتی سمی هموراژیک نیز در ماهی‌های آلوده دیده می‌شد. علاوه‌براین، نکروز هپاتوسیت‌ها در بررسی‌های آسیب‌شناسی بافت کبدی مشاهده شد.

هدف از انجام این تحقیق، شناخت دقیق تغییرات آسیب شناسی بافتی و عوامل هماتولوژی خون ماهی قزل آلای رنگین کمان داخلی و فرانسوی و مقایسه مقاومت این دو جمعیت به دنبال آلودگی تجربی با باکتری آئروموناس هیدروفیلای بیماری‌زا می‌باشد.

مواد و روش کار

این تحقیق در آزمایشگاه علوم دامی بخش تحقیقات علوم دامی واقع در مرکز تحقیقات و آموزش کشاورزی و منابع طبیعی استان کرمان در پاییز ۱۳۹۷ به مدت ۳ هفته انجام گردید. تعداد ۲۴۰ قطعه بچه ماهی قزل آلای رنگین کمان با میانگین وزنی ۱۶±۰/۳۶ گرم (۱۲۰ قطعه بچه ماهی داخلی و ۱۲۰ قطعه بچه ماهی فرانسوی)، از مزرعه پرورش ماهی واقع در دهستان سیرچ استان کرمان خریداری گردیدند و با تانکر مخصوص حمل بچه ماهی مجهز به هواده، به آزمایشگاه علوم دامی مرکز تحقیقات و کشاورزی کرمان منتقل شدند و درون تانک‌های فایبرگلاس ۳۰۰ لیتری ذخیره گردیدند. پس از گذراندن دو هفته دوره سازگاری با شرایط جدید، بچه ماهی‌ها به صورت کاملاً تصادفی در قالب هشت تیمار و با سه تکرار (هر تکرار دارای ۱۰ قطعه بچه ماهی) در ۲۴ تانک ۶۰ لیتری حاوی ۵۰ لیتر آب (که قبلاً با ماده ضد عفونی کننده هیپوکلریت سدیم کاملاً ضد عفونی شده بودند)، ذخیره‌سازی شدند. همچنین تانک‌ها به طور کاملاً تصادفی بر اساس تیمارها شماره‌گذاری شدند. سپس هر یک از تانک‌ها با گرفتن انشعابی از سیستم هواده مرکزی، هوادهی شد. به منظور رعایت موازین بهداشتی در طول دوره آزمایش، کل دوره آزمایش در محیط سالن سرپوشیده مجهز به سیستم تهویه، روشنایی، هوادهی و مخازن ذخیره آب انجام گرفت. آب استفاده شده در طول دوره آزمایش از آب شرب شهری تأمین می‌شد. طی روز دو بار و هر مرتبه ۵۰ درصد از آب تانک‌ها جهت بهبود کیفیت آب، خارج کردن مدفوع باقی‌مانده و غذای مصرف نشده تعویض می‌شد. همچنین طی دوره آزمایش، عوامل فیزیکی و شیمیایی آب از جمله میانگین دما، اکسیژن محلول و pH آب تانک‌ها با استفاده از دستگاه OAKON ساخت کشور مالزی به صورت روزانه اندازه‌گیری و ثبت شد. ماهیان روزانه به میزان ۵ درصد از وزن بدن و در سه وعده با غذای EX.TG1 (خوراک رشد ۱) شرکت ۲۱ بیضاء شیراز (جدول ۱) غذادهی شدند (Hardy, 2002).

جدول ۱: تجزیه تقریبی جیره غذایی مورد استفاده در این مطالعه

Table 1: proximate analysis of the diet used in this study

ترکیبات	مقدار
حداقل پروتئین	۳۸
حداقل چربی	۱۶
حداقل فیبر	۳
حداکثر رطوبت	۱۰
سایز خوراک (میلی‌متر)	۲/۲-۲/۴

کشت باکتری و آماده سازی آن جهت تزریق درون صفاقی

سویه بیماری‌زای باکتری آئروموناس هیدروفیلا (ATCC7965) خریداری شده از سازمان پژوهش‌های علمی و صنعتی کشور و کلکسیون میکروبی انستیتو پاستور تحت عنوان سویه‌ی استاندارد را در محیط کشت آبگوشت عصاره مغز قلب براث (BHI)[1] حل شدهو به مدت یک ساعت در انکوباتور ۳۷ درجه سانتی‌گراد قرار داده شد. سپس استوک باکتریایی در محیط کشت تریپتیک سوی براث (TSB)[2] در انکوباتور شیکر دار در دمای ۳۷ درجه سانتی‌گراد به مدت ۲۴ ساعت کشت گردید و پس از سانتریفیوژ در ۲۰۰۰ rpm به مدت ۱۰ دقیقه، محلول رویی خارج گردید و رسوب حاصل برای تهیه ذخیره باکتریایی با محلول بافر فسفات نمکی (PBS) با pH=۷/۲ دو بار شستشو داده شد. سپس از استوک ایجاد شده، غلظت‌های CFU/ml

[1] Brain Heart Infusion Broth
[2] Tryptic Soy Broth

[Downloaded from isfj.ir on 2025-12-29]
[DOR: 20.1001.1.10261354.1400.30.1.4.9]

10^{6} و 10^{8} مطابق استاندارد مک فارلند تهیه گردید (احمدی و همکاران، ۱۳۹۰). غلظت‌های تهیه شده از باکتری آئروموناس هیدروفیلا به میزان ۰/۱ میلی‌لیتر به محوطه صفاقی ماهیان تزریق و ماهی‌ها به درون وان‌های پلاستیکی منتقل گردیدند. ماهیان آلوده شده از طریق باکتری مورد بررسی در این مطالعه تا ۲۰ روز از نظر تلفات و نیز علائم بیماری شامل بی‌حالی، شنای چرخشی، خون‌ریزی جلدی در سطح بدن و انتهای باله‌ها، تیرگی پوست و غیره مورد بررسی قرار گرفتند (احمدی و همکاران، ۱۳۹۰).

نحوه جداسازی باکتری *A. hydrophilia* از بافت کبد، طحال و کلیه

پس از ضد عفونی کردن ماهیان با الکل ۷۰ درصد، ماهیان کالبدگشایی شدند و بافت‌های مورد نظر جدا گردید. سوسپانسیون بافت پس از تهیه، در محیط کشت تریپتیک سوی آگار [1](TSA) به صورت ایزوله کشت داده شد. ابتدا رنگ آمیزی گرم از پرگنه‌ها صورت گرفت. باسیل گرم منفی انتخاب گردید و آزمون‌های بیوشیمیایی استاندارد جهت تأیید باکتری *A. hydrophilia* انجام شد و با سویه باکتری آئروموناس هیدروفیلا (ATCC7965) مقایسه گردید (احمدی و همکاران، ۱۳۹۰؛ Buller, 2004; Martin-Carnahan and Joseph *et al*., 2005) (جدول ۲).

جدول ۲: نتایج تست‌های بیوشیمیایی باکتری آئروموناس هیدروفیلا

Table 2: Results of biochemical tests of *A. hydrophila*

آزمایش	نتیجه واکنش
کاتالاز	+
اکسیداز	+
تولید گاز	+
سیمون سیترات	–
VP	–
SIM	– + +
لیزین دکربوکسیلاز	–
اورنیتین دکربوکسیلاز	–
سوکروز	–
آرابینوز	–
اینوزیتول	–

[1] Tryptic Soy Agar

بررسی فاکتورهای خونی

در پایان دوره آزمایش، از هر تیمار، ماهی‌های بازمانده به صورت تصادفی صید و پس از بی‌هوشی با عصاره گل میخک (۳ گرم بر لیتر) با استفاده از سرنگ ۲ cc آغشته به هپارین از آنها به میزان ۱/۵ cc خون‌گیری به‌عمل آمد (عادل و همکاران، ۱۳۹۴)، سپس خون حاصل از هر تکرار به درون میکروتیوپ‌های جداگانه حاوی ماده ضد انعقاد EDTA (۰/۱ میلی‌لیتر) ریخته شد و بعد از آن جهت بررسی شاخص‌های خون‌شناسی شامل شمارش کل گلبول‌های سفید (WBC)، شمارش کل گلبول‌های قرمز (RBC)، هموگلوبین (Hb)، هماتوکریت (Hct)، اندیس‌های خونی شامل متوسط حجم گلبول قرمز (MCV)، متوسط هموگلوبین گلبولی (MCH) و متوسط غلظت هموگلوبین گلبولی (MCHC) و تهیه گسترش خونی برای شمارش افتراقی گلبول‌های سفید مورد استفاده قرار گرفت (Goldenfarb *et al*., 1971; Rehulka, 1988). شمارش کلی گلبول‌های سفید به روش مستقیم (با استفاده از لام هموسیتومتر) با رقیق کردن خون به نسبت ۱ به ۲۰۰ با محلول رقیق کننده پروچازکا و اسکروباک[2] (۳/۸۸ گرم کلرید سدیم، ۲/۵ گرم سولفات سدیم، ۲/۹۱ گرم دودکاهیدرات مونوهیدروفسفات سدیم، ۰/۲۵ میلی‌لیتر دی هیدروفسفات پتاسیم، ۷/۵ میلی‌لیتر فرمالدهید ۳۷ درصد و ۰/۱ گرم بریلیانت کرزیل بلو در ۱۰۰۰ میلی لیتر آب قطر) صورت گرفت. پس از انتقال نمونه به لام هموسیتومتر، تعداد گلبول‌های سفید در ۴ مربع بزرگ اطراف شمارش گردید و سپس تعداد کل گلبول‌های سفید در میلی‌متر مکعب خون محاسبه شد (Shiau and Ya, 1999). شمارش کلی گلبول‌های سفید به روش مستقیم (با استفاده از لام هموسیتومتر) با رقیق کردن خون به نسبت ۱ به ۲۰۰ با محلول رقیق کننده داسیس[3] (۱۰ میلی‌لیتر فرمالدهید، ۳۱/۳ گرم تری سیترات سدیم و یک گرم بریلیانت کرزیل بلو، در یک لیتر آب مقطر) انجام شد. از مربع میانی لام هموسیتومتر برای شمارش گلبول قرمز استفاده و عدد به‌دست آمده در ۱۰۰۰۰ ضرب و سپس تعداد گلبول‌های قرمز در میلی‌متر مکعب خون محاسبه شد (Shiau and Ya, 1999). شمارش تفریقی انواع گلبول‌های سفید (نوتروفیل، لنفوسیت و مونوسیت) پس از تهیه گسترش و رنگ آمیزی با رنگ گیمسا صورت پذیرفت. جهت تعیین هماتوکریت نمونه‌های خون

7 Prochazka and Skrobak

[3] Dasis

[Downloaded from isfj.ir on 2025-12-29]

[DOR: 20.1001.1.10261354.1400.30.1.4.9]

جمع‌آوری شده در لوله‌های موئین به مدت ۵ دقیقه با سرعت ۵۰۰۰ دور در دقیقه سانتریفیوژ شدند و مقدار هماتوکریت بوسیله خط کش هماتوکریت قرائت شد و میزان هماتوکریت بر اساس درصد بیان گردید (Goldenfarb *et al*., 1971). مقدار هموگلوبین نیز با دستگاه اسپکتروفتومتری (مدل Milton roy) با استفاده از معرف درابکین (۲۰۰ میلی‌گرم $K_3Fe(CN)_6$، ۵۰ میلی‌گرم KCN، ۱۴۰ میلی‌گرم H_2KO_4P، ۱ میلی‌لیتر دترجنت غیر یونی و ۱ لیتر آب دو بار تقطیر شده) به‌دست آمد. برای محاسبه اندیس‌های گلبولی یعنی حجم متوسط گلبولی (MCV)، وزن متوسط هموگلوبین گلبولی (MCH) و غلظت متوسط هموگلوبین گلبول‌های قرمز (MCHC) از فرمول‌های استاندارد ذیل استفاده گردید (Thrall, 2004).

MCV (fL) = هماتوکریت (درصد) × ۱۰ / تعداد گلبول‌های قرمز (میلیون در میلی متر مکعب)

MCH (pg) = هموگلوبین (گرم در دسی لیتر) × ۱۰ / هماتوکریت (درصد)

MCHC (%) = (MCH/MCV) × ۱۰۰

آسیب شناسی

به منظور تهیه نمونه، از هر تیمار سه عدد ماهی انتخاب و پس از بیهوشی با عصاره گل میخک، برای کالبد گشائی، بخش شکمی از مخرج ماهی تا زیر سرپوش آبششی برش زده شد و سپس اندام‌های مورد نظر (طحال، کبد و کلیه) خارج شدند و در ظرف نمونه‌برداری حاوی فرمالین بافر با حجم ۱۰ برابر نمونه قرار داده شد تا زمانی که ماده فیکساتیو جذب اندام‌ها شود و اندام‌ها به‌خوبی استحکام یابند. بعد از فیکس شدن نمونه‌ها، مراحل آب‌گیری، قالب‌گیری و برش انجام شد. برش‌های تهیه شده با رنگ‌های هماتوکسیلین و ائوزین رنگ‌آمیزی و با استفاده از میکروسکوپ نوری مطالعه شدند (آروند و گنجی، ۱۳۸۹).

روش تجزیه و تحلیل آماری داده‌ها

طرح کلی این آزمایش در قالب طرح کاملاً تصادفی برنامه ریزی و اجرا شد. نرمال بودن داده‌ها با آزمون Shapiro-wilk مورد بررسی قرار گرفت. از آزمون آنالیز واریانس یک طرفه (One way ANOVA) جهت مقایسه بین تیمارها استفاده شد و سپس به کمک پس آزمون Duncan مقایسات چندگانه و در سطح خطای کمتر از ۰/۰۵ صورت گرفت. آزمون‌ها در نرم افزار $SPSS_{ver21}$ محاسبه گردید.

نتایج

شاخص‌های هماتولوژی

در بررسی فراسنجه‌های خون شناسی تغییرات آماری معنی‌داری بین تیمارهای آزمایشی مشاهده گردید ($p<0/05$) (جدول ۳). نتایج بررسی‌ها در پایان دوره آزمایش نشان داد که میزان هماتوکریت، هموگلوبین و تعداد گلبول‌های قرمز خون به طور معنی‌داری در تیمارهای آلوده شده به عفونت باکتریایی آئروموناس هیدروفیلا کاهش یافت ($p<0/05$) به‌گونه‌ای که کمترین میزان گلبول قرمز و همچنین کمترین میزان هماتوکریت و هموگلوبین در تیمار ۶ مشاهده شد که با سایر تیمارها اختلاف معنی‌داری داشت ($p<0/05$) اما در بین تیمارهای ۵، ۷ و ۸ هیچ‌گونه اختلاف معنی‌داری از این نظر مشاهده نگردید ($p>0/05$) در حالی‌که این تیمارها با تیمارهای شاهد دارای اختلاف معنی‌داری بودند ($p<0/05$). تعداد گلبول‌های سفید خون به طور معنی‌داری در تیمارهای آزمایشی افزایش یافت ($p<0/05$) به‌طوری‌که بیشترین میزان آن به‌ترتیب در تیمارهای ۷ و ۵ و سپس در تیمارهای ۸ و ۶ مشاهده شده که با تیمارهای شاهد دارای اختلاف معنی‌داری بودند ($p<0/05$). نتایج بررسی‌ها بر اندیس‌های گلبولی شامل حجم متوسط گلبولی (MCV)، وزن متوسط هموگلوبین گلبولی (MCH) و غلظت متوسط هموگلوبین گلبول‌های قرمز (MCHC)، هیچ‌گونه اختلاف معنی‌داری را بین تیمارهای آزمایشی در پایان دوره آزمایش نشان نداد ($p>0/05$). بررسی نتایج مربوط به شمارش افتراقی گلبول‌های سفید خون در تیمارها نشان داد که میزان لنفوسیت در تیمارهای آزمایشی به طور معنی داری کاهش یافته ($p<0/05$) و میزان نوتروفیل به طور معنی‌داری افزایش یافته است ($p<0/05$) به‌گونه‌ای که کمترین میزان لنفوسیت (۶۵/۶۷±۰/۳۳) و بیشترین میزان نوتروفیل (۲۷/۳۳±۰/۶۷) در تیمار ۵ مشاهده گردید که با تیمارهای ۱، ۲، ۳ و ۴ اختلاف معنی‌داری داشتند ($p<0/05$) اما با تیمارهای ۶، ۷ و ۸ اختلاف معنی‌داری نداشتند ($p<0/05$). از نظر تعداد مونوسیت، هیچ‌گونه اختلاف معنی‌داری بین تیمارها مشاهده نگردید ($p>0/05$) (جدول ۳).

[Downloaded from isfj.ir on 2025-12-29]

[DOR: 20.1001.1.10261354.1400.30.1.4.9]

جدول ۳: مقایسه میانگین شاخص‌های خونی در ماهیان قزل آلای رنگین کمان داخلی و فرانسوی بعد از مواجهه با باکتری آئروموناس هیدروفیلا

Table 3: Comparison of mean blood indicators in indigenous and French rainbow trout after exposure to *A. hydrophila*

پارامترها	تیمارها							
	تیمار ۱	تیمار۲	تیمار۳	تیمار ۴	تیمار ۵	تیمار ۶	تیمار ۷	تیمار۸
گلبول قرمز (*۱۰^۶/ml)	۱/۲۹±۰/۰۳^{e}	۱/۱۲±۰/۰۲^{cd}	۱/۲۲±۰/۰۴^{de}	۱/۰۶±۰/۰۲^{c}	۰/۹۲±۰/۰۲^{b}	۰/۷۷±۰/۰۵^{a}	۰/۹۵±۰/۰۱^{b}	۰/۸۷±۰/۰۳^{b}
گلبول سفید (*۱۰^۳/ml)	۳/۶۷±۰/۰۷^{ab}	۳/۴۹±۰/۰۶^{a}	۳/۷۷±۰/۰۳^{b}	۳/۵۸±۰/۰۴^{ab}	۵/۶±۰/۱۲^{d}	۵/۱۳±۰/۱۳^{c}	۵/۷±۰/۰۷^{d}	۵/۳۳±۰/۰۹^{c}
هماتوکریت (درصد)	۱۸/۶۷±۰/۶۷^{e}	۱۶/۳۳±۰/۳۳^{cd}	۱۷/۵۰±۰/۵۰^{de}	۱۵/۵۰±۰/۲۹^{c}	۱۳/۳۳±۰/۳۳^{b}	۱۱/۳۳±۰/۶۷^{a}	۱۳/۶۷±۰/۳۳^{b}	۱۲/۷۳±۰/۳۷^{b}
هموگلوبین (g/dl)	۵/۳۳±۰/۱۹^{d}	۴/۶۸±۰/۰۹^{c}	۵/۰۰±۰/۱۵^{d}	۴/۴۲±۰/۰۷^{c}	۳/۸۰±۰/۱۰^{b}	۳/۲۲±۰/۱۸^{a}	۳/۹۰±۰/۱۰^{b}	۳/۶۳±۰/۱۲^{b}
MCH (pg)	۴۱/۱۷±۰/۵۴	۴۱/۷۹±۰/۳۹	۴۱/۱۲±۰/۵۴	۴۱/۵۴±۰/۱۸	۴۱/۳۵±۰/۵۸	۴۱/۷۰±۰/۱۸	۴۱/۲۲±۰/۴۵	۴۱/۶۰±۰/۲۳
MCV (fl)	۱۴۴/۲۷±۱/۵۴	۱۴۵/۸۵±۱/۵۷	۱۴۳/۹۳±۱/۹۶	۱۴۵/۷۷±۰/۹۹	۱۴۴/۹۶±۱/۹۱	۱۴۶/۵۸±۰/۲۴	۱۴۴/۳۲±۱/۵۱	۱۴۵/۸۵±۱/۲۵
MCHC (٪)	۲۸/۵۴±۰/۱۱	۲۸/۶۵±۰/۰۵	۲۸/۵۷±۰/۰۴	۲۸/۵۰±۰/۰۹	۲۸/۵۲±۰/۰۳	۲۸/۴۵±۰/۰۸	۲۸/۵۶±۰/۰۱	۲۸/۵۳±۰/۱۴
نوتروفیل (درصد)	۲۳/۰۰±۰/۵۸^{a}	۲۳/۳۳±۰/۳۳^{a}	۲۳/۳۳±۰/۳۳^{a}	۲۶/۰۰±۰/۵۸^{b}	۲۶/۳۳±۰/۳۳^{b}	۲۶/۳۳±۰/۳۳^{b}	۲۷/۳۳±۰/۶۷^{b}	۲۳/۶۷±۰/۳۳^{a}
مونوسیت (درصد)	۸/۳۳±۰/۶۷	۸/۶۷±۰/۳۳	۷/۶۷±۰/۳۳	۷/۳۳±۰/۳۳	۷/۶۷±۰/۳۳	۷/۶۷±۰/۸۸	۸/۰۰±۰/۵۸	۸/۶۷±۰/۳
لنفوسیت (درصد)	۶۸/۶۷±۰/۳۳^{d}	۶۸/۰۰±۰/۵۸^{cd}	۶۸/۳۳±۰/۳۳^{cd}	۶۶/۶۷±۰/۶۷^{abc}	۶۶/۰۰±۰/۵۸^{ab}	۶۶/۰۰±۰/۰۰^{ab}	۶۵/۶۷±۰/۳۳^{a}	۶۷/۶۷±۰/۳۳^{bcd}

در هر سطر عدم وجود یک حرف مشترک از حروف a، b، c، d و e نشان دهنده اختلاف معنی دار بین تیمارها می باشد (p<0/05).

In each line, the absence of a common letter of the letters a, b, c, d and e indicates a significant difference between the treatments.

گروه بندی تیمارها در طول دوره آزمایش: تیمار ۱: شاهد منفی (بچه ماهیان قزل آلای رنگین کمان داخلی، بدون تزریق باکتری آئروموناس هیدروفیلا. تیمار ۲: شاهد منفی (بچه ماهیان قزل آلای رنگین کمان فرانسوی، بدون تزریق باکتری آئروموناس هیدروفیلا). تیمار ۳: شاهد مثبت (بچه ماهیان قزل آلای رنگین کمان داخلی تزریق شده با سرم فیزیولوژی). تیمار ۴: شاهد مثبت (بچه ماهیان قزل آلای رنگین کمان فرانسوی تزریق شده با سرم فیزیولوژی). تیمار ۵: بچه ماهیان قزل آلای رنگین کمان داخلی تزریق شده با تراکم ۱۰^۶ CFU/ml باکتری آئروموناس هیدروفیلا. تیمار ۶: بچه ماهیان قزل آلای رنگین کمان فرانسوی تزریق شده با تراکم ۱۰^۶ CFU/ml باکتری آئروموناس هیدروفیلا. تیمار ۷: بچه ماهیان قزل آلای رنگین کمان داخلی تزریق شده با تراکم ۱۰^۸ CFU/ml باکتری آئروموناس هیدروفیلا. تیمار ۸: بچه ماهیان قزل آلای رنگین کمان فرانسوی تزریق شده با تراکم ۱۰^۸ CFU/ml باکتری آئروموناس

هیستوپاتولوژی

در مطالعه نمونه‌های میکروسکوپی تهیه شده از بافت‌های کبد، کلیه و طحال ماهی‌های تیمارهای شاهد، ساختار طبیعی در بافت‌های مذکور مشاهده شد (شکل‌های ۱، ۲ و ۳). بررسی مقاطع بافتی تهیه شده از کبد، کلیه و طحال بچه ماهیان قزل آلای رنگین کمان داخلی و فرانسوی که تحت تأثیر عفونت باکتریایی آئروموناس هیدروفیلا قرار داشتند، از بروز برخی از آسیب‌های میکروسکوپیک حکایت دارند. نتایج حاصل از بررسی میکروسکوپی بافت کبد حاکی از ضایعات هیستوپاتولوژیک نظیر ضایعات دژنراتیو خفیف در سلول‌های کبدی بچه ماهیان قزل آلای رنگین کمان داخلی (شکل ۴A) و به‌هم خوردن نظم بافتی و واکوئولاسیون سیتوپلاسمی شدید و نکروز گسترده سلول‌های کبدی (مشاهده مراحل مختلف شامل karyolysis، کاریورکسی و پیگنوز هسته‌های هپاتوسیت‌ها (pyknotic nuclei) در بچه ماهیان قزل آلای رنگین کمان فرانسوی بود (شکل ۴B). در بررسی مقاطع بافتی کلیه در تیمارهای مختلف

[Downloaded from isfj.ir on 2025-12-29]

[DOR: 20.1001.1.10261354.1400.30.1.4.9]

عوارضی نظیر ضایعات دژنراتیو و نکروزان لوله‌های کلیوی مشاهده گردید (شکل ۵). در بافت طحال بچه ماهیان قزل آلای رنگین کمان داخلی، ضایعات پاتولوژیک مشخصی وجود نداشت (شکل ۶A)، اما در بافت طحال بچه ماهیان قزل آلای رنگین کمان فرانسوی، ضایعاتی همچون پرخونی، ادم و از دست رفتن سلول‌های دفاعی پالپ طحال و وجود پدیده هموسیدروزیس فراوان در سطح بافت و نیز مشاهده مراکز (MMC) در سطح گسترده جلب توجه می‌کرد (شکل ۶B).

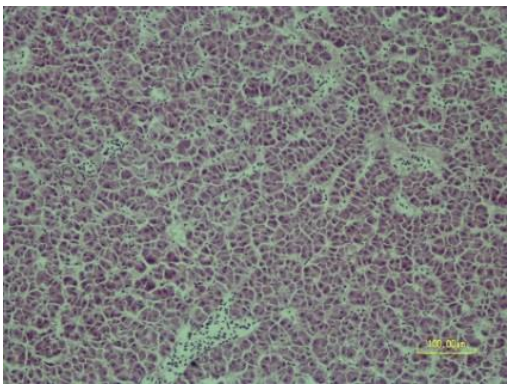

شکل ۱: کبد. ساختار طبیعی بافت کبد. تیمار شاهد. (H&E)، مقیاس = ۱۰۰ میکرومتر

Figure 1: Liver. The natural structure of liver tissue. Control treatment. (H&E), Scale = 100 micrometers

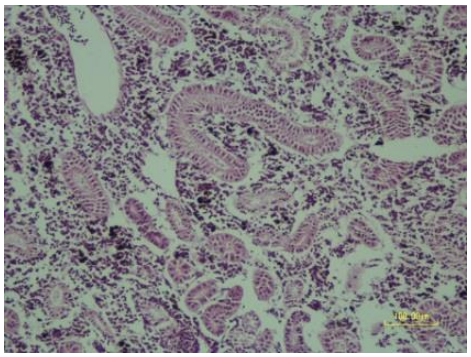

شکل ۲: کلیه. ساختار طبیعی بافت کلیه. تیمار شاهد. (H&E)، مقیاس = ۱۰۰ میکرومتر

Figure 2: Kidney. The natural structure of Kidney tissue. Control treatment. (H&E), Scale = 100 micrometers

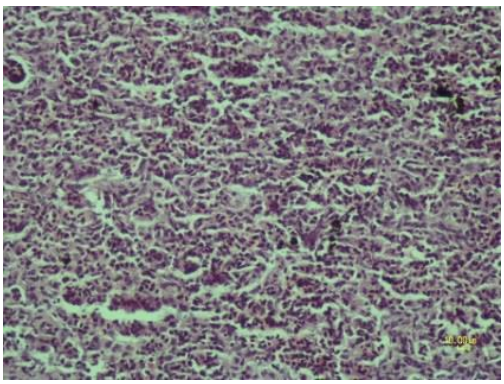

شکل ۳: طحال. ساختار طبیعی بافت طحال. تیمار شاهد. (H&E)، مقیاس = ۱۰۰ میکرومتر

Figure 3: Spleen. The natural structure of Spleen tissue. Control treatment. (H&E), Scale = 100 micrometers

[Downloaded from isfj.ir on 2025-12-29]

[DOR: 20.1001.1.10261354.1400.30.1.4.9]

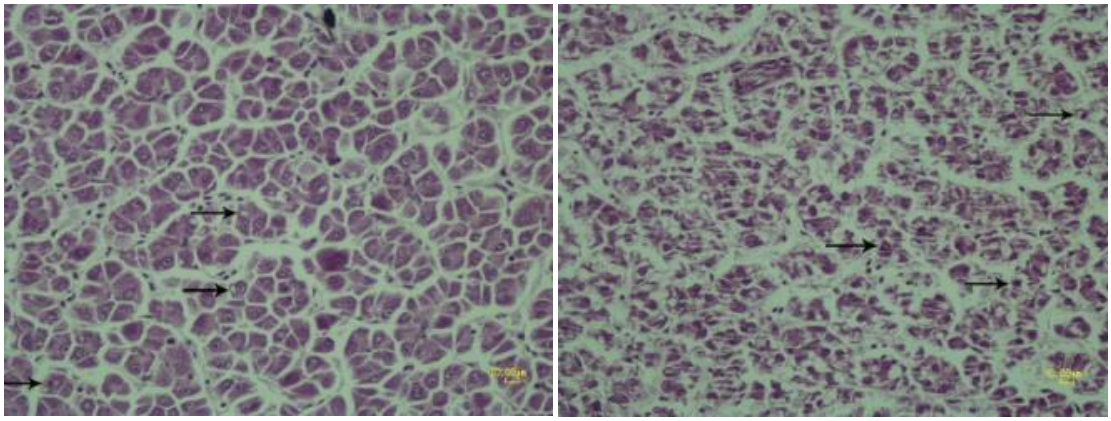

B A

شکل ۴: کبد. A) ضایعات دژنراتیو خفیف در سلول‌های کبدی به‌صورت واکوئل‌های داخل سیتوپلاسمی (پیکان‌ها). تیمار بچه ماهیان قزل آلای رنگین کمان داخلی آلوده شده به آئروموناس هیدروفیلا. (H&E)، مقیاس = ۱۰۰ میکرومتر. B) ضایعات دژنراتیو شدیدتر در سلول‌های کبدی به‌صورت به هم خوردن نظم بافتی و واکوئولاسیون سیتوپلاسمی شدید و نکروز گسترده سلول‌های کبدی (مشاهده مراحل مختلف شامل karyolysis، کاریورکسی و پیگنوز هسته‌های هپاتوسیت‌ها (pyknotic nuclei) (پیکان‌ها). تیمار بچه ماهیان قزل آلای رنگین کمان فرانسوی آلوده شده به آئروموناس هیدروفیلا. (H&E)، مقیاس = ۱۰۰ میکرومتر

Figure 4: Liver. A) Moderate degenerative lesions in Liver cells as the form of intracytoplasmic vacuoles (arrows). The treatment of indigenous Rainbow trout infected with bacterial infection of *A. hydrophila*. (H&E), Scale = 100 micrometers. B) More severe degenerative lesions in Liver cells as the form of tissue texture and severe cytoplasmic vacuolation and extensive Liver cells necrosis (Observation of various stages including karyolysis, karyorexia and pyknotic nuclei) (arrows). The treatment of French Rainbow trout infected with bacterial infection of *A. hydrophila*. (H&E), Scale = 100

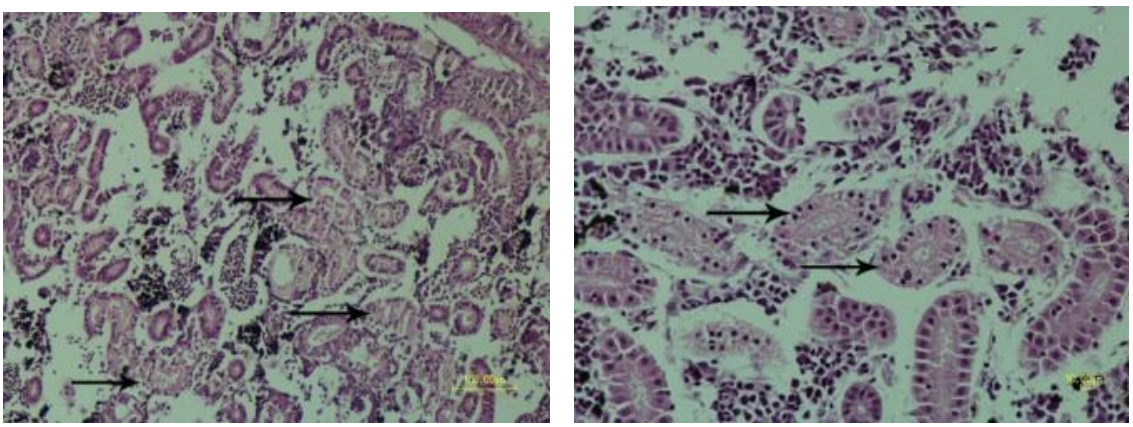

B A

شکل ۵: کلیه. A) ضایعات دژنراتیو تا نکروز تعدادی از لوله‌های کلیوی (پیکان‌ها). تیمار بچه ماهیان قزل آلای رنگین کمان داخلی آلوده شده به آئروموناس هیدروفیلا. (H&E)، مقیاس = ۱۰۰ میکرومتر. B) ضایعات دژنراتیو تا نکروز تعدادی از لوله‌های کلیوی (پیکان‌ها). تیمار بچه ماهیان قزل آلای رنگین کمان فرانسوی آلوده شده به آئروموناس هیدروفیلا. (H&E)، مقیاس = ۱۰۰ میکرومتر

Figure 5: Kidney. A) degenerative lesions to necrosis of renal tubules (arrows). The treatment of indigenous Rainbow trout infected with bacterial infection of *A. hydrophila*. (H&E), Scale = 100. B) degenerative lesions to necrosis of renal tubules (arrows). The treatment of French Rainbow trout infected with bacterial infection of *A. hydrophila*. (H&E), Scale = 100

[Downloaded from isfj.ir on 2025-12-29]

[DOR: 20.1001.1.10261354.1400.30.1.4.9]

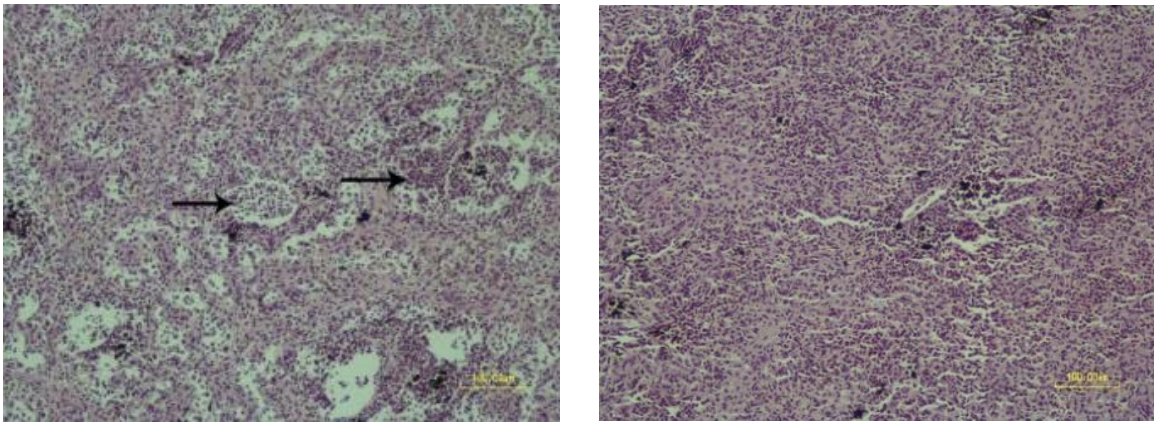

B A

شکل ۶: طحال. A) ضایعات پاتولوژیک مشخصی در بافت طحال ماهیان این تیمار وجود نداشت و تنها هموسیدروزیس و مراکز (MMC) در سطح محدود. تیمار بچه ماهیان قزل آلای رنگین کمان داخلی آلوده شده به آئروموناس هیدروفیلا. (H&E)، مقیاس = ۱۰۰ میکرومتر. B) ضایعاتی همچون پر خونی (پیکان‌ها)، ادم و از دست رفتن سلول‌های دفاعی پالپ طحال، وجود پدیده هموسیدروزیس فراوان در سطح بافت و نیز مشاهده مراکز (MMC) در سطح گسترده. تیمار بچه ماهیان قزل آلای رنگین کمان فرانسوی آلوده شده به آئروموناس هیدروفیلا. (H&E)، مقیاس = ۱۰۰ میکرومتر

Figure 6: A) Spleen. There were no specific pathological lesions in the spleen tissue of the fish of this treatment and only hemosiderosis and MMC were limited. The treatment of indigenous Rainbow trout infected with bacterial infection of *A. hydrophila*. (H&E), Scale = 100. B) Spleen. The complications such as hyperemia (arrows), edema and lose of spleen pulmonary defence cells, existence of abundant hemosiderosis phenomenon at the tissue and also observation of MMC on the vaste scale. The treatment of French Rainbow trout infected with bacterial infection of *A. hydrophila*. (H&E), Scale = 100.

درصد تجمعی تلفات و میزان بازماندگی

در بررسی تلفات ماهیان تیمارهای مورد مواجهه با آئروموناس هیدروفیلا، بیشترین میزان تلفات در پایان دوره آزمایش مربوط به تیمار ۶ بود. بعد از تیمار ۶، بیشترین میزان تلفات به ترتیب در تیمارهای ۸، ۵ و ۷ مشاهده گردید. کمترین میزان تلفات نیز به ترتیب در تیمارهای ۱، ۳، ۲ و ۴ مشاهده گردید که هیچ‌گونه تزریق باکتری در آن‌ها صورت نگرفته بود (شکل ۷).

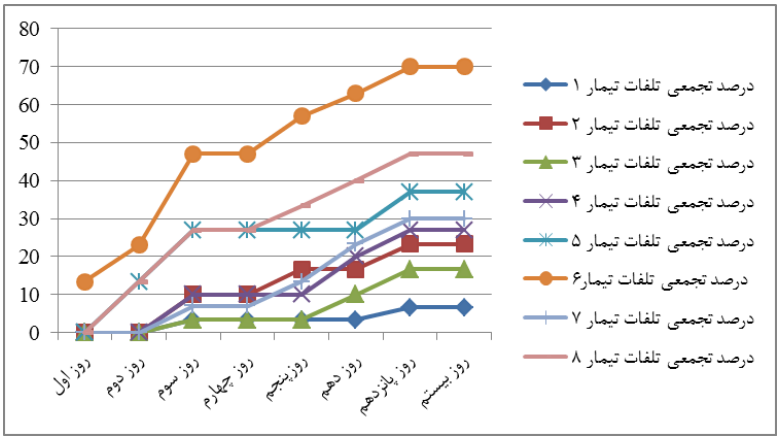

شکل ۷: تلفات تیمارهای مختلف قبل و بعد از مواجهه با باکتری آئروموناس هیدروفیلا

Figure 7: Mortality of different treatments before and after exposure with *A. hydrophila*

[Downloaded from isfj.ir on 2025-12-29]

[DOR: 20.1001.1.10261354.1400.30.1.4.9]

طی دوره آزمایش تعداد تلفات در تیمارها ثبت شد. بیشترین میزان بازماندگی در تیمار ۱ مشاهده گردید که با سایر تیمارها اختلاف معنی‌داری داشت (p<۰/۰۵). سپس بیشترین میزان بازماندگی به‌ترتیب در تیمارهای ۳، ۲، ۴، ۷، ۵ و ۸ دیده شد و کمترین میزان بازماندگی نیز در تیمار ۶ مشاهده گردید که با سایر تیمارها دارای اختلاف معنی دار بود (p<۰/۰۵) (شکل ۸).

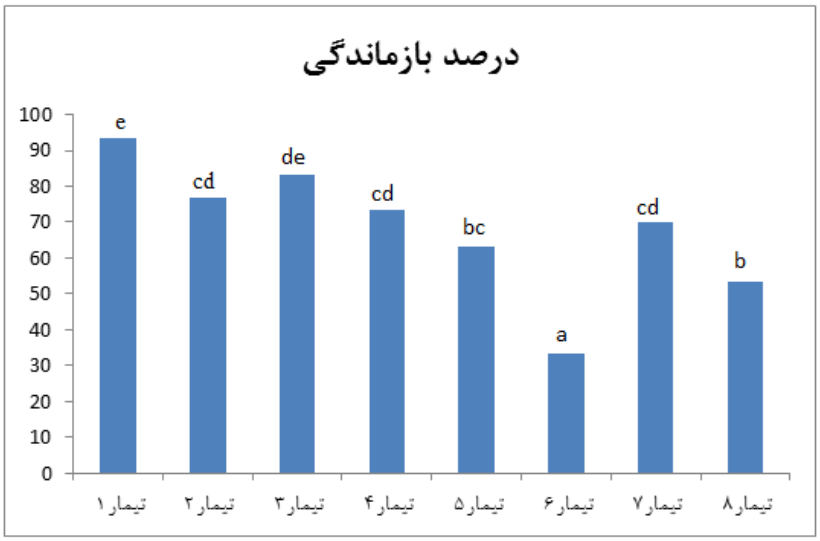

شکل ۸: درصد بازماندگی تیمارهای مختلف بعد از مواجهه با باکتری آئروموناس هیدروفیلا

Figure 8: Survival percentage of different treatments after exposure to *A. hydrophila*

عدم وجود یک حرف مشترک از حروف a، b، c، d و e روی هر ستون شکل ۱۱، نشان دهنده اختلاف معنی دار بین تیمارها می باشد (p<0/05).

The absence of a common letter of the letters a, b, c, d and e on each column of Figure ۱۱indicates a significant difference between the treatments (p<0/05).

بحث

آئروموناس هیدروفیلا، عامل بیماری‌زای باکتریایی اولیه برای بسیاری از ماهی‌ها و موجودات آبزی می‌باشد و بنابراین، نگرانی بزرگی برای صنعت آبزی پروری به حساب می‌آید (Rohit Kumar *et al.*, 2016). به‌دنبال ابتلای ماهی با باکتری آئروموناس هیدروفیلا تغییراتی در سیستم ایمنی و فاکتورهای خونی به‌وجود می‌آید، که از جمله آن می‌توان به تغییرات آسیب شناسی فراوان در بافت‌ها و اندام‌های ماهی، آنزیم‌ها و شاخص‌های هماتولوژی خون در ماهی قزل آلای رنگین کمان اشاره کرد (Seyit and Abdolkadir, 2004). ضعف و بی اشتهایی، تیرگی رنگ بدن، شنای نا متعادل، اگزوفتالمی، خون‌ریزی در اطراف دهان و سرپوش آبششی، تورم ناحیه شکمی و خوردگی سرپوش آبششی و باله‌های پشتی و دمی و از جمله علائم ظاهری بود که در طول دوره آزمایش در ماهی‌های آلوده شده به باکتری آئروموناس هیدروفیلا مشاهده شد که در راستای نتایج تحقیقات نم نبات و همکاران (۱۳۹۳)، Seyit و Abdolkadir (۲۰۰۴) و همچنین نتایج Banu و Yilmaz (۲۰۱۱) و Rohit Kumar و همکاران (۲۰۱۶) بود. همچنین علائمی چون نکروز آبکی بافت‌های کبد، کلیه و طحال و تجمع مایع در روده نیز در حین کالبد گشایی در تحقیق حاضر شایان ذکر می‌باشد که با نتایج Bruno و همکاران (۲۰۱۳) مطابقت داشت.

از دست رفتن گلبول‌های قرمز خون به علت خون‌ریزی، تخریب گلبول‌های قرمز خون به‌وسیله کمپلمان از طریق فعال شدن مسیر جایگزین به‌وسیله لیپوپلی‌ساکارید باکتری و افزایش فاگوسیتوز گلبول‌های سفیدی که لیپوپلی‌ساکارید باکتری روی آنها را پوشانده است، از جمله دلایلی است که موجب کاهش تعداد گلبول‌های قرمز خون ماهی، هماتوکریت و هموگلوبین هنگام آلودگی با باکتری آئروموناس هیدروفیلا می‌شود (توکلی و اخلاقی، ۱۳۸۸; Kirsten Moyner *et al.*, 1993; Rehulka, 1998). در تحقیق حاضر بر اساس نتایج، میزان هماتوکریت، هموگلوبین و تعداد گلبول‌های قرمز خون به طور معنی‌داری در

[Downloaded from isfj.ir on 2025-12-29]

[DOR: 20.1001.1.10261354.1400.30.1.4.9]

تیمارهای آلوده شده به عفونت باکتریایی آئروموناس هیدروفیلا نسبت به تیمارهای شاهد کاهش یافت ($p<0/05$). در راستای نتایج این تحقیق، توکلی و اخلاقی (۱۳۸۸) به منظور بررسی میزان تغییرات اجزای سرم و خون ماهی قزل آلای رنگین کمان به دنبال عفونت تجربی با باکتری آئروموناس هیدروفیلای بیماری‌زا، عامل بیماری سپتی سمی هموراژیک در ماهی‌ها، تعداد 10^5، 10^6 و 10^7 از باکتری آئروموناس هیدروفیلا به‌ترتیب به سه گروه آزمایشی مجزا که هر گروه شامل ۱۰ قطعه ماهی قزل آلای رنگین کمان بود به روش داخل صفاقی تزریق کردند و یک گروه بدون تزریق باکتری به عنوان شاهد در نظر گرفتند. نتایج نشان داد که تعداد گلبول قرمز و میزان هماتوکریت و هموگلبولین خون در تیمارها نسبت به گروه شاهد کاهش معنی‌داری یافت که بیشترین این تغییرات در تیمار تزریق درون صفاقی باکتری با میزان 10^7 مشاهده شد. Rehulka (۱۹۸۸) طی پژوهشی شاخص‌های خونی ماهی قزل آلای رنگین کمان را به دنبال عفونت تجربی با آئروموناس بررسی کرد که طی آن تعداد گلبول قرمز، میزان هماتوکریت و هموگلوبین خون ماهی‌های آلوده به باکتری نسبت به ماهی‌های سالم، کاهش معنی داری یافت.

افزایش معنی‌دار تعداد گلبول‌های سفید، کاهش لنفوسیت‌ها و مونوسیت‌ها و نیز افزایش معنی دار نوتروفیل‌ها در ماهی‌های مبتلا به عفونت باکتریایی آئروموناس هیدروفیلا در مقایسه با گروه‌های شاهد در مطالعه حاضر کاملا مشهود است. افزایش تعداد گلبول‌های سفید در خون به خوبی مؤید بروز عفونت در بدن جانوران است (توکلی و اخلاقی، ۱۳۸۸). از سوی دیگر، افزایش تعداد نوتروفیل‌ها نیز وجود عفونت خونی را در ماهی‌های مبتلا به عفونت باکتریایی تأیید می‌کند. احمدی و همکاران (۱۳۹۰) اثرات باکتری آئروموناس هیدروفیلا را بر عوامل خونی ماهی قزل‌آلای رنگین کمان (*O. mykiss*) بررسی کردند. کاهش معنی‌دار تعداد لنفوسیت‌ها و مونوسیت‌ها، افزایش معنی‌دار تعداد گلبول سفید و نوتروفیل مهم‌ترین تغییراتی بود که در مطالعات خون‌شناسی ماهی‌های مبتلا به عفونت باکتریایی در مقایسه با گروه شاهد بود. در همین راستا، Gustavo و همکاران (۲۰۱۹) طی پژوهشی به بررسی اختلالات خون‌شناسی، ایمنی ذاتی و میزان بازماندگی ماهی *Piaractus mesopotamicus* ناشی از عفونت باکتریایی آئروموناس هیدروفیلا پرداختند. برای این منظور، از ماهی‌های گروه کنترل (بدون تزریق باکتری) و ماهی‌های تزریق شده با غلظت‌های مختلف آئروموناس هیدروفیلا ($1/5 \times 10^8$، $1/8 \times 10^8$، $2/1 \times 10^8$، $2/4 \times 10^8$ و $2/7 \times 10^8$ سلول بر میلی لیتر)، ۱، ۳، ۶ و ۹ ساعت پس از تزریق خون‌گیری به‌عمل آمد. نتایج نشان داد که تعداد کل گلبول‌های سفید خون، لنفوسیت، مونوسیت، گرانولوسیت و ترومبوسیت‌ها در تمامی تیمارهای آزمایشی نسبت به تیمار کنترل، کاهش یافت اما این کاهش، تنها در تیمارهای آزمایشی ۱ و ۳ ساعت پس از تزریق باکتری نسبت به سایر تیمارها و تیمار کنترل معنی دار بود. نوتروفیل‌ها دارای یک آنزیم منحصربه‌فرد به نام میلوپراکسیداز می‌باشند که نقش مهمی در فعالیت باکتری کشی ایفاء می‌نماید. این آنزیم با استفاده از رادیکال اکسیداتیو و هالیدها، اسیدهای هیپوهالیک تولید می‌کند و از این طریق موجب مرگ عوامل بیماری‌زا می‌گردد (Dalmo *et al*., 1997). از این‌رو، این فرایند به عنوان یکی از مهم‌ترین فرایندهای ایمنی غیر اختصاصی در از بین بردن باکتری‌ها شناخته می‌شود (Johnston, 1980). افزایش در تعداد کل گلبول‌های سفید هنگام آلودگی به باکتری آئروموناس هیدروفیلا در تمام تیمارهای آزمایشی، در فاگوسیتوز میکروارگانیسم‌های خارجی و فعالیت کیموتاکتیک نقش دارد و در این تحقیق از نقطه نظر نقش آنها در از بین بردن باکتری‌های تزریق شده به ماهی قابل توجیه می‌باشد.

آئرولیزین یک پروتئین سمی همولیتیک است که آئروموناس هیدروفیلا آن را ترشح می‌کند. ایـن پروتئین با متصل شدن به گلیکو فسفاتیدیل اینوزیتول در سطح سلول‌های قرمز خونی به آنها می‌چسبند و پس از نفوذ به درون غشاء سلول، آن را متلاشی می‌کند و این امر سبب همولیز گلبول‌های قرمز خون و کاهش تعداد آنها می‌گردد (Howard *et al*., 1985 ; Parker *et al*., 1994). از این رو، حذف گلبول‌های قرمز آسیب دیده ناشی از ترشح آئرولیزین از طریق باکتری *A. hydrophila* سبب آزاد شدن آهن هموگلوبین و تجمع ترکیبات پروتئینی حاوی آهن نظیر هموسیدرین و فریتین در طحال این ماهی‌ها می‌گردد. لذا، افزایش تعداد و اندازه مراکز ملانوماکروفاژی (MMC) طحال به عنوان مهم‌ترین محل انهدام و تخریب گلبول‌های قرمز آسیب دیده و فرسوده می‌تواند به عنوان یک شاخص آسیب شناسی بافتی، دلیلی دیگر بر این ادعا باشد. در واقع، این مراکز نقش به‌سزایی در تجمع متابولیت‌های گلبول‌های قرمز در طحال ایفا می‌کنند و سبب کاهش هماتوکریت و گلبول‌های قرمز خون می‌شوند (توکلی و اخلاقی، ۱۳۸۸).

بررسی مقاطع بافتی تهیه شده از کبد، کلیه و طحال بچه ماهیان قزل آلای رنگین کمان داخلی و فرانسوی که تحت تأثیر

[Downloaded from isfj.ir on 2025-12-29]

[DOR: 20.1001.1.10261354.1400.30.1.4.9]

عفونت باکتریایی آئروموناس هیدروفیلا قرار داشتند، از بروز برخی از آسیب‌های میکروسکوپیک حکایت دارند. مکانیسم بیماری‌زایی آئروموناس هیدروفیلا به عواملی همچون آنزیم‌های پروتئاز، الاستاز، لیستئیناز، ژلاتیناز، آمیلاز، کیتیناز و لیپاز (Merino *et al*., 1995; Pemberton *et al*., 1997)، انترتوکسین‌های سمی درون سلولی (Chopra *et al*., 1993)، آئرولیزین اعم از بتا همولیزین و آلفا همولیزین مترشحه از باکتری مربوط می‌شود (Howard and Buckley, 1985). این عوامل نقش به‌سزایی در بیماری‌زایی باکتری ایفاء می‌کنند و این امکان را برای باکتری بوجود می‌آورند که در مراحل پیشرفته بیماری به‌سهولت به سلول‌های میزبان حمله کرده و آسیب‌های هیستوپاتولوژیک قابل توجهی در بافت‌های مختلف میزبان ایجاد کنند. تغییرات آسیب‌شناسی بافتی مشاهده شده در ماهی‌های مبتلا به آئروموناریس پس از پایان دوره آزمایش، ممکن است ناشی از ترکیبات لیپوپلی‌ساکاریدها، افـزایش سـطح تولید رادیکال‌های آزاد ناشی از مسمومیت اندوتوکسینی و ترشح آنزیم‌های پروتولیتیک باشد. در راستای نتایج این تحقیق، احمدی و همکاران (۱۳۹۰) اثرات باکتری آئروموناس هیدروفیلا را بر آسیب شناسی بافتی ماهی قزل‌آلای رنگین کمان (*O. mykiss*) بررسی کردند. به‌هم ریختگی ظاهری سلول‌های کبدی، از هم گسیختگی سینوس‌های خونی و در نتیجه به هم ریختگی آرایش سلولی و شکل گیری واکوئل‌های سلولی در کبد، از بین رفتن مجاری کلیوی و تحلیل گلومرول‌ها از مهم‌ترین تغییرات آسیب شناسی بافتی مشاهده شده در مقایسه با گروه شاهد بود. Banu و Yilmaz (۲۰۱۱) با انجام یک آزمایش به بررسی آسیب‌های بافت شناسی ناشی از عفونت آئروموناس هیدروفیلا در ماهی تیلاپیای نیل (*Oreochromis niloticus*) پرداخت. در بررسی‌های ماکروسکوپی، کبد به رنگ قهوه‌ای مایل به زرد و هموراژیک و مرکز سفید مایل به خاکستری بر سطح مشاهده گردید. تغییرات دژنراتیو، واکوئل‌های چربی سیتوپلاسمی در بافت‌های کلیه و کبد و نکروز موضعی هپاتوسیت‌ها و سلول‌های پانکراس در مطالعات بافت‌شناسی مشاهده شد. همچنین Rohit Kumar و همکاران (۲۰۱۶) طی مطالعه‌ای به بررسی پاتولوژی عفونت باکتریایی آئروموناس هیدروفیلا در ماهی طلایی Mahseer (*Tor putitora*) در شرایط آزمایشگاهی پرداختند. بزرگ شدن طحال به دنبال نکروز بافت همراه با علائم سپتی سمی هموراژیک نیز در ماهی‌های آلوده دیده می‌شد. علاوه بر این، نکروز هپاتوسیت‌ها در بررسی‌های آسیب شناسی بافت کبدی دیده شد. لیپوپلی‌ساکاریدهای باکتری سبب افزایش شکنندگی غشاء سلولی، افزایش اندازه هستک، هسته و نیز بیرون زدگی سیتوپلاسمی و همچنین افزایش تعداد هسته‌های بزرگ و قطرات چربی می‌شوند (Verjani *et al*., 1999 ; Abu-El-Saad, 2007).

باکتری‌های *Aeromonas* spp. از توانایی تولید طیف وسیعی از فاکتورهای سمی و بیماری‌زا شامل اندوتوکسین‌های مختلف و لیپوپلی‌ساکاریدها (LPS) برخوردارند (Chopra and Houston, 1999). ترکیب LPS مهم‌ترین ترکیب غشای باکتری‌های گرم منفی است و برهم‌کنش آن با عوامل سیستم ایمنی سلولی و خون جانوران، نقش به‌سزایی در عفونت زایی و التهاب ایفاء می‌کند و نهایتاً منجر به مرگ موجود آبزی می‌شود (Morrison and Bucklin, 1996). با توجه به میزان تلفات این پژوهش، بیشترین درصد بازماندگی در تیمارهای بچه ماهیان قزل آلای رنگین کمان داخلی مشاهده شد. احتمال داده می‌شود که بچه ماهیان قزل آلای رنگین فرانسوی، از حساسیت بیشتری نسبت به عفونت باکتریایی آئروموناس هیدروفیلا برخوردار می‌باشند و مرگ و میر آنها بیشتر بوده است.

عفونت‌های باکتریایی باعث تلفات سنگین در مزارع پرورش ماهی می‌شوند و خسارات اقتصادی شدیدی را به صنعت آبزی پروری وارد می‌کنند. در بین عوامل باکتریایی آبزیان، آئروموناس هیدروفیلا بسیار مورد توجه است. این باکتری، باعث سپتی سمی هموراژیک در ماهیان آب شیرین و گاهی دریایی می‌شود (Nielsen *et al*., 2001). عوامل مستعد کننده بیماری آئروموناریس شامل دمای بالا، تراکم، آلودگی با مواد آلی و کمبود اکسیژن است و ماهیان مبتلا به آئروموناریس تیره رنگ می‌شوند و روی بدن و باله‌های شنای آنها به‌ویژه در سطح شکمی و نیز در قسمت‌های سر و دهان خون‌ریزی‌ها یا هموراژی‌های نامنظم قرمز ظاهر می‌شود (مخیر، ۱۳۸۵). در مجموع، عامل باکتریایی آئروموناس هیدروفیلا می‌تواند با ترشح آنزیم‌ها و سموم مختلف و همچنین افزایش سطح تولید رادیکال‌های آزاد در سیستم‌های بیولوژیک میزبان، زمینه لازم جهت از بین بردن سلول‌ها را در بافت‌های مختلف فراهم سازد که این امر در نهایت بـه بروز سپتی سمی عفونی باکتریایی، تغییرات شدید آسیب شناسی بافتی و خونی می‌انجامد. اصلاح و بهبود شرایط محیطی و از بین بردن عوامل استرس‌زا به‌ویژه کاهش مواد آلی آب پرورشی و نیز درجه حرارت، در صورت امکان در تقلیل ضایعات ناشی از بیماری آئروموناریس می‌تواند موثر باشد. همچنین واکسیناسیون نیز یک روش انتخابی جهت

[Downloaded from isfj.ir on 2025-12-29]

[DOR: 20.1001.1.10261354.1400.30.1.4.9]

پیشگیری از بروز بیماری می‌باشد که این مقوله نیز در کشور در مراحل تحقیق و توسعه بوده است و در بسیاری از کشورها به عنوان یکی از راه‌های اساسی در کنترل و پیشگیری از این عارضه اساسی محسوب می‌گردد.

تشکر و قدردانی

از همکاری مدیریت محترم مرکز تحقیقات و آموزش کشاورزی و منابع طبیعی استان کرمان و ریاست محترم بخش تحقیقات علوم دامی و پرسنل آن مرکز و همچنین از موسسه تحقیقات علوم شیلاتی کشور به جهت مساعدت در پیگیری و تصویب پروژه مربوطه در راستای این پژوهش، تشکر و قدردانی می‌گردد.

منابع

احمدی، ک.، میرواقفی، ع.، بنایی، م. و موسوی، م.، ۱۳۹۰. مطالعه فاکتورهای خونی و آسیب شناسی بافتی ناشی از آئروموناس هیدروفیلا (*Aeromonas hydrophila*) در قزل آلای رنگین کمان (*Oncorhynchus mikiss*). نشریه شیلات، مجله منابع طبیعی ایران، (۳) ۶۴ : ۲۲۷-۲۱۷.

آروند، م. و گنجی، ف.ک.، ۱۳۸۹. بافت شناسی عملی. چاپ چهارم، مشهد: انتشارات دانشگاه علوم پزشکی و خدمات بهداشتی درمانی مشهد. صفحات ۱۱۲-۱۷۰ .

آهنگرزاده، م.، قربانپور، م.، پیغان، ر.، شریف روحانی، م. و سلطانی، م.، ۱۳۹۴. نقش آئروموناس هیدروفیلا در سپتی سمی‌های باکتریایی کپورماهیان پرورشی استان خوزستان. مجله دامپزشکی ایران، (۳)۱۱: ۱۷-۵. DOI: 10.22055/ivj.2015.11580

توکلی، ه. و اخلاقی، م.، ۱۳۸۸. بررسی میزان تغییرات لیزوزیم، ایمنوگلبولین، گلبول‌ها و هماتوکریت در ماهی قزل آلای رنگین کمان به دنبال عفونت تجربی با باکتری آئروموناس هیدروفیلای بیماری‌زا. مجله تحقیقات دامپزشکی، (۲) ۶۴ : ۱۶۲-۱۵۷.

حسین زاده، م. و توکمه چی، ا.، ۱۳۹۴. جداسازی و شناسایی باکتری آئروموناس هیدروفیلا مولد انتروتوکسین از ماهی کپور معمولی (*Cyprinus carpio*). فصلنامه علمی پژوهشی محیط زیست جانوری، (۴) ۷ : ۱۷۸-۱۷۳.

رحمتی اندانی، ح.، توکمه چی، ا.، مشکینی، س. و ابراهیمی، ه.، ۱۳۹۰. افزایش مقاومت ماهی قزل آلای رنگین کمان در برابر عفونت با آئروموناس هیدروفیلا و یرسینیا روکری با استفاده از لاکتوباسیل‌های جدا شده از روده ماهی کپور معمولی. مجله دامپزشکی ایران، ۷(۲): ۳۵-۲۶.

روضاتی، س.ع.، حقی، ن. و آورجه، س.، ۱۳۹۲. اثرات استرس شوری و دما بر فاکتورهای خونی بچه ماهی کپور (*Cyprinus carpio*). نشریه فیزیولوژی و بیوتکنولوژی آبزیان، (۲) ۱: ۱۱۳-۹۵.

سازمان شیلات ایران، ۱۳۹۶. سالنامه آماری شیلات ایران ۱۳۹۵-۱۳۹۱. معاونت برنامه ریزی و مدیریت منابع، ۴۴ ص.

عادل، م.، پورغلام، ر.، ذریه زهرا، س. ج. و قیاسی، م.، ۱۳۹۴. تأثیر سطوح مختلف عصاره نعناع فلفلی بر برخی شاخص‌های خونی، بیوشیمیایی و ایمنی ماهی قزل آلای رنگین کمان (*Oncorhynchus mykiss*). مجله علمی شیلات ایران، (۱)۲۴: ۴۷-۳۷. DOI: 10.22092/ISFJ.2014.103049

علی‌زاده نوده، م. و پازوکی، ج.، ۱۳۹۹. بررسی انگل‌های کاذب در ماهی قزل آلای رنگین کمان (*Oncorhynchus mykiss*) پرورش یافته در قفس و ماهیان کفال (Mugilidae) و سفید (*Rutilus kutum*) در سواحل جنوبی دریای خزر. مجله علمی شیلات ایران، (۶)۲۹: ۸۴-۷۷. DOI: 10.22092/ISFJ.2021.123581

فدایی فرد، ف.، ۱۳۹۳. تشخیص مولکولی باکتری آئروموناس هیدروفیلا در ماهیان قرمز آکواریومی و قزل آلای رنگین کمان پرورشی استان چهارمحال و بختیاری. آسیب شناسی درمانگاهی، (۱) ۸: ۴۰۹-۴۰۱.

قیاسی، م.، بینایی، م.، سپهداری، ا.، ذریه زهرا، م.، صفری، ر.، کاکولکی، ش.، یارمحمدی، م.، قاسمی، م. و تقوی رستمی، م.، ۱۳۹۹. معرفی برخی شاخص‌های سرم، ایمنی و خون به عنوان شاخص سلامت در مولدین قزل آلای رنگین کمان (*Oncorhynchus mykiss*) عاری از عوامل بیماری‌زای خاص. مجله علمی شیلات ایران، (۴)۲۹ : ۱۰-۱. DOI: 10.22092/ISFJ.2020.122061

مخیر، ب.، ۱۳۸۵. بیماری‌های ماهیان پرورشی. انتشارات دانشگاه تهران. ۶۴۲ ص.

نم نبات، ر.، فیروز بخش، ف.، مقدس، م. و نوراشرف الدین، س.ن.، ۱۳۹۳. بررسی میزان آلودگی باکتری آئروموناس هیدروفیلا در بافت کبد ماهیان قزل آلای رنگین کمان مزارع پرورشی استان اصفهان. کنفرانس بین المللی

[Downloaded from isfj.ir on 2025-12-29]

[DOR: 20.1001.1.10261354.1400.30.1.4.9]

توسعه پایدار، راهکارها و چالش‌ها با محوریت کشاورزی، منابع طبیعی، محیط زیست و گردشگری، ۱۲-۱. اسفند، تبریز.

هادی، ف.، قاسمی، م.، فائزی قاسمی، م.، عیسی زاده، خ.، حقیقی کارسیدانی، س. و خارا، ح.، ۱۳۹۱. شناسایی باکتری *Aeromonas hydrophila* جدا شده از ماهیان فیتوفاگ (*Hypophthalmichthys molitrix*) پرورشی به روش مولکولی. دومین کنگره ملی علوم آزمایشگاهی دامپزشکی. مجله تحقیقات آزمایشگاهی دامپزشکی، (۱)۴: ۷۹. آذر، سمنان.

Abu-El-Saad, A.S., **2007**. Immunomodulating effect of inositol hexaphosphate against *Aeromonas hydrophila*-endotoxin. *Immunobiology*, 212: 179-192. DOI:10.1016/j.imbio.2007.01.006

Adanir, D.O.R. and Turutoglu, H., **2007**. Isolation and antibiotic susceptibility of *Aeromonas hydrophila* in a carp (*Cyprinus carpio*) hatchery farm. *Bulletin of theVeterinary Institute in Pulawy*, 51: 361-364.

Banu, Y. and Yilmaz, A., 2011. Pathological findings of experimental *Aeromonas hydrophila* infection in Nile tilapia (*Oreochromis niloticus*). *Ankara University Veteriner Fakultesi dergisi*, 58: 47-54. DOI:10.1501/Vetfak_0000002448

Benarji, G. and Rajendranath, T., 1990. Haematological changes induced by an organophosphorus insecticide in a freshwater fish *Clarias batrachus* (Linnaeus). *Tropical Freshwater Biology*, 45: 157-202.

Bruno, D.W., Noguera, P.A. and Poppe, T.T., 2013. Bacterial diseases. In A Colour Atlas of Salmonid Diseases. pp. 73-98.

Buller, N.B., 2004. Bacteria from Fish and Other Aquatic Animals, A Practical Identification Manual. *CABI Publishing*, 394 P.

Chopra, A.K. and Houston, C.W., **1999**. Enterotoxins in *Aeromonas* associated gastroenteritis. *Microbes and Infection*, 1: 1129–1137.

Chopra, A.K. Peterson, C.W. and Jin, G.F., 1993. Cloning, expression and sequence analysis of cytolytic enterotoxin gene in *Aeromonas hydrophila*. *Canadian Journal of Microbiology*, 39: 513–523. DOI: 10.1016/s1286-4579(99)00202-6

Dalmo, R.A., Ingebrightsen, K. and Bogwald, J., 1997. Non-specific defense mechanisms in fish, with particular reference to the reticuloendothelial system (RES). *Journal of Fish Diseases*, 20: 241–273. DOI: 10.1139/m93-073

Goldenfarb, P., Bowyer, T. and Brosious, E., **1971**. Reproducibility in the hematology laboratory the microhematocrit determination. *American Journal of Clinical Patholology* 56: 35-39. DOI:10.1093/ajcp/56.1.35

Gustavo, S., Jefferson, Y.A., Fausto. A., Renata, L., Isabela, M., Fabrizia, S., Antonio, V., Cleni, M. and Julieta, R.E., **2019**. Hematological and immune changes in *Piaractus mesopotamicus* in the sepsis induced by *Aeromonas hydrophila*. *Fish and Shellfish Immunology*, S1050-4648(19): 30061-0. DOI: 10.1016/j.fsi.2019.01.044

Hardy, R.W., 2002. Nutrient requirements and feeding of fish for aquaculture. CABI Publishing, Walling ford, Oxon, United Kingdom, pp.184-202.

Hazen, T.C., Fliermans, C.B., Hirsch, R.P. and Esch, G.W., **1978**. Prevalence and distribution of *Aeromonas hydrophila* in the United States.

[Downloaded from isfj.ir on 2025-12-29]

[DOR: 20.1001.1.10261354.1400.30.1.4.9]

Applied and Environmental Microbiology, 36(5): 731-738. DOI: 10.1128/AEM.36.5.731-738.1978

Howard, S.P. and Buckley, **J.T., 1985**. Activation of the hole forming toxin aerolysin by extracellular processing. *Journal of Bacteriology*, 163:336–340. DOI: 10.1128/JB.163.1.336-340.1985

Johnston, R.B., **1980**. Oxygen *metabolism* and the microbicidal activity of macrophages. *Federation Proceedings*, 37: 2759–2764.

Kirsten Moyner Knut, H., Roed Sigmund, Sevatdal Marianne, H., **1993**. Changes in non-specific immune parameters in Atlantic salmon, Salmo salar L., induced by *Aeromonas salmonicida* infection. *Fish and Shellfish Immunology*, 3(4): 253-265. DOI:10.1006/FSIM.1993.1025

Martin-Carnahan, A. and Joseph, **S.W., 2005**. Genus I. Aeromonas *Stanier* 1943, 213[AL], p. 557-578. *In* D. J. Brenner, N. R. Krieg, J. T. Staley, and G. M. Garrity (ed.), Bergey's manual of systematic bacteriology, 2nd ed., vol. 2, part B. *Springer*, New York, NY.

Merino, S., Rubires, X., Knochel, S. and J. Tomas, M., 1995. Emerging pathogens: *Aeromonas* spp. *International Journal of Food Microbiology*, 28: 157–168. DOI: 10.1016/0168-1605(95)00054-2

Morrison, D.C. and Bucklin, S.E., 1996. Evidence for antibiotic mediated endotoxin release as a contributing factor to lethality in experimental gram-negative sepsis. *Scandinavian journal of infectious diseases, Supplementum*, 101: 3–8.

Nielsen, M.E., Hǐ, L., Schmidt, A.S., Qian, D., Shimada, T., Shen, J.Y. and Larsen, J.L., **2001**. Is *Aeromonas hydrophila* the dominant motile Aeromonas species that cause disease outbreaks in aquaculture production in the Zhejiang province of China. *Disease of Aquatic Organisms*, 46(22): 23-29. DOI: 10.3354/dao046023

Parker, M.W. J.T. Buckley, J.P.M. Postma, A.D. Tucker, K. Leonard, F. Pattus, and Tsernoglou, **D., 1994**. Structure of the *Aeromonas* toxin proaerolysin in its water-soluble and membrane- channel states. *Nature*, 367: 292–295.

Pemberton, J.M. Kidd, S.P. and Schmidt, R., **1997**. Secreted enzymes of *Aeromonas. FEMS Microbology Letters*, 152: 1–10. DOI:10.1111/j.1574-6968.1997.tb10401.x

Rehulka, J., 1988. Blood indices of the Rainbow trout, *Oncorhynchus mykiss* (Walbaum) in *Aeromonas-induced* ulcerous dermatitis. *Acta Veterinaria Brno*, 67: 317-322. DOI:10.2754/avb199867040317

Rohit, K., Veena, P., Lalit, S., Lata, S., Neha, S., Dimpal, T., Atul, K., Singh, and Prabhati, Sahoo, K., 2016. Pathological Findings of Experimental *Aeromonas hydrophila* Infection in Golden Mahseer (Tor putitora). *Fisheries and Aquaculture Journal*, 7(1): 1-6. DOI: 10.4172/2150-3508.1000160

Seyit, A. and Abdolkadir, C., **2004**. Systemic infection of *Aeromonas hydrophila* in Rainbow trout (*Oncorhynchus mykiss*): Gross pathology, Bacteriology, Clinical Pathology, Histopathology and Chemotherapy. *Journal of*

[Downloaded from isfj.ir on 2025-12-29]

[DOR: 20.1001.1.10261354.1400.30.1.4.9]

Animal and Veterinary Advances, 3(12): 810-819.

Shiau, S.Y. and Ya, **Y.P., 1999**. Dietary supplementation of chitin and Chitosan depresses growth in Tilapia, *Orecromis niloticus*× *Orecromis auratus. Aquaculture*, 179: 439-446. DOI: 10.1016/s0044-8486(99)00177-5

Thrall, M.A., **2004**. Veterinary hematology and clinical chemistry. Lippincott Whiliams and Wilkins, NewYork. 402 P.

Verjani, G. Portoles, M.T. and Pagani, R., 1999. Escherichia coli lipopolysaccharide effects on proliferating rat liver cells in culture: A morphological and functional study. *Tissue Cell*, 31: 1–7. DOI: 10.1054/tice.1998.0013

Yousr, A.H., Napis, S., Rusul, G.R.A. and Son, R., 2007. Detection of Aerolysin and Hemolysin Genes in *Aeromonas* spp. Isolated from Environmental and Shellfish Sources by Polymerase Chain Reaction. *ASEAN Food Journal*, 14(2): 115-122.

[Downloaded from isfj.ir on 2025-12-29]

[DOR: 20.1001.1.10261354.1400.30.1.4.9]

Study of histopathology and changes of some hematology indicators of indigenous and French Rainbow trout fish due to *Aeromonas hydrophila*

Sheikh Asadi M.[1,2*]; Zorriehzahra M.J.[3]; Yazdanpanah L.[1]; Sattari A.[4]; Mirbakhsh M.[3]

[*]m.sh_asadi73@yahoo.com

1-Animal Sciences Research Department, Kerman Agricultural Research and Education Center, Agricultural Research, Education and Extension Organization (AREEO), Kerman, Iran
2-Department of Fisheries, Faculty of Marine Science and Technology, University of Hormozgan, Bandar Abbas, Iran
3- Iranian Fisheries Science Research Institute (IFSRI), Agricultural Research, Education and Extension Organization (AREEO), Tehran, Iran
4-Department of Aquatic Animal Health and Diseases, Faculty of Veterinary Medicine, Shahid Bahonar University of Kerman, Kerman, Iran

Abstract

This research was carried in order to study of pathology and changes of some hematology indicators of indigenous and French Rainbow trout fish after following with *Aeromonas hydrophila*. For this research, treatments were performed in eight treatments and each treatment with three replications (each replicate containing 10 rainbow trout fish with an average weight 16±0.36 g). two treatments as a negative control (including of indigenous and French fish without bacterial injection), Two treatments as a positive control (including of indigenous and French fish with serum physiology injection), two treatments including indigenous fish with 10^6 and 10^8 CFU/ml *Aeromonas hydrophila* bacteria and two treatments including French fish, which were injected with 10^6 and 10^8 CFU/ml of *Aeromonas hydrophila* by intra-peritoneal method. After 20 days, to determine the values of some hemotology parameters including counts of white blood cells (WBC), red blood cells (RBC), hemoglobin, hematocrit, and MCV, MCH and MCHC indices, blood samples were taken from 6 fish of each treatment, and then, in order to study of pathology of the tissues of the kidney, liver and spleen, fishes were fixed in 10% formalin solution. The present study, the results showed that the hematocrit, hemoglobin and counts of red blood cells decreased significantly in the treatments of infected with bacterial infection of *Aeromonas hydrophila* compared with the control groups, and the number of white blood cells and neutrophils increased significantly. Lesions such as mild degeneration lesions in liver cells and tissue texture and severe cytoplasmic vacuating of liver cells and complications such as degeneration and necrosis of renal tubules and hyperemia, edema and lose of spleen pulmonary defence cells, the most important changes in tissue pathology were in experimental treatments compared to control. The highest survival rate was observed in indigenous Rainbow trout control group without bacterial injection and with serum physiology injection. Due to the greater capability of internal race resistance along with management measures that have been able to increase survival rates, improvement of environmental conditions and elimination of stressors can be effective in reducing *Aeromonas* lesions.

Keywords: *Aeromonas hydrophila*, Pathology, *Oncorhynchus mykiss*, Hematology

[*]Corresponding author

[Downloaded from isfj.ir on 2025-12-29]

[DOR: 20.1001.1.10261354.1400.30.1.4.9]