مقاله علمی – مروری:

مرور و تحلیل مطالعات آسیب‌شناسی بیماری لکه سفید در مراکز تکثیر و مزارع پرورش میگو در ایران

عیسی شریف‌پور*[۱]، شاپور کاکولکی[۱]، محمدخلیل پذیر[۲]، بهروز قره‌وی[۳]، ابوالفضل سپهداری*[۱]، بابک قائدنیا[۱]، محمدعلی نظاری[۲]

*isharifpour@yahoo.com; asepahdari@yahoo.com

۱-مؤسسه تحقیقات علوم شیلاتی کشور، سازمان تحقیقات، آموزش و ترویج کشاورزی، تهران، ایران
۲-پژوهشکده میگوی کشور، مؤسسه تحقیقات علوم شیلاتی کشور، سازمان تحقیقات، آموزش و ترویج کشاورزی، بوشهر، ایران
۳- مرکز تحقیقات ذخایر آبزیان آبهای داخلی، مؤسسه تحقیقات علوم شیلاتی کشور، سازمان تحقیقات، آموزش و ترویج کشاورزی، گرگان، ایران

تاریخ دریافت: تیر ۱٤۰۲ تاریخ پذیرش: اسفند ۱٤۰۲

چکیده

نظر به این‌که ویروس بیماری لکه سفید میگو باعث آلودگی همه میگوها در همه سنین و تلفات گسترده در ایران و جهان گردیده و همه‌گیری جهانی پیش‌آمده خسارات فراوانی را به پرورش‌دهندگان میگو وارد کرده، مطالعات زیادی تا کنون پیرامون علت شناسی، شناسایی و تعیین عوامل خطر انجام گرفته است. در مطالعه حاضر، تلاش شده است تا با توجه به اهمیت موضوع و نیز اختلاف نظرهایی که اغلب در نتایج به‌دست آمده از تحقیقات وجود دارد، بررسی گسترده گذشته نگری بر مطالعات انجام شده در داخل و خارج کشور به‌ویژه بر بافت‌های هدف ویروس لکه سفید میگو انجام گیرد تا به طورکلی تمایل بافتی ویروس لکه سفید مشخص گردد. در این بررسی، مطالعات و تحقیقات انجام شده در پژوهشکده میگوی کشور، سایر پژوهشکده‌ها و مراکز تحقیقاتی، دانشگاه‌ها و مراکز آموزش عالی داخل و خارج گردآوری و مطالعات انجام شده در آنها بر بافت‌های هپاتوپانکراس، روده، آبشش و سایر بافت‌ها مورد بررسی لازم قرارگرفت. اکثر بافت‌های هدف ویروس لکه سفید در میگوی پنائوس وانامی (*Penaeus vannamei*) با شدت بالا، همولنف، سلول‌های اپیتلیال روده پسین و اپیدرم سفالوتوراکس هستند. برخی از محققان بافت اپیتلیوم را بیشترین بافت هدف ویروس لکه سفید در میگوهای پا سفید دانسته‌اند. بیشترین مقادیر میانگین شاخص شدت آلودگی (SI) برای همولنف و اپیدرم سفالوتوراکس و سلول‌های اپیتلیال روده پسین، یافت شد. این امر می‌تواند به دلیل سطح تماس بیشتر اپیتلیوم با ویروس و گیرنده‌های بیشتر برای ویروس یا عملکرد پایین‌تر ایمنی به‌خصوص در انتقال افقی بیماری باشد. به‌نظر می‌رسد، همولنف محتمل‌ترین بافت هدف اولیه برای ویروس در انتقال عمودی بیماری است، زیرا تکثیر ویروس در مقایسه با سایربافت‌ها در سطح بالاتری قرار دارد. به‌هرحال، اکثر محققان این نکته را در تحقیقات خود ذکر کرده‌اند که بافت‌های آبشش، معده، هپاتوپانکراس و روده، مهم‌ترین بافت‌ها از نظر آلودگی به ویروس لکه سفید هستند.

لغات کلیدی: میگو، بیماری‌های ویروسی، آسیب شناسی بافتی، ویروس لکه سفید، مراکز تکثیر میگو، مزارع پرورش میگو

*نویسنده مسئول

Copyright: © 2023 by the authors. Licensee MDPI, Basel, Switzerland. This article is an open access article distributed under the terms and conditions of the Creative Commons Attribution (CC BY) license (https://creativecommons.org/licenses/by/4.0/).

[Downloaded from isfj.ir on 2026-01-30]

مقدمه

عامل ایجاد کننده بیماری لکه سفید (WSD)[1] از نظر اندازه یکی از بزرگترین ویروس‌های جدا شده از میگوست. تا مدت‌ها این ویروس را متعلق به خانواده Baculoviridae می‌دانستند، اما با مطالعات مولکولی انجام شده در سال ۲۰۰۱، ویروس را در خانواده جدیدی به نام Nimaviridae و جنس *Wispovirus* قرار داده‌اند.این بیماری برای اولین بار طی سال‌های ۹۳-۱۹۹۲ به عنوان یکی از بیماری‌های ویروسی میگو در کشور چین بروز کرده و تا سال ۱۹۹۴ به ژاپن سرایت کرد و موجب خسارات سنگینی در میگو های کشور ژاپن گردید. سپس تا سال ۱۹۹۹ آمریکای جنوبی، مرکزی و در نهایت از کلیه کشورهای آسیایی و آمریکایی گزارش گردید که موجب خسارات زیادی به پرورش‌دهندگان میگو شد. در قاره آسیا نیز این بیماری در اغلب کشورها از جمله چین، ژاپن، هند، مالزی، سنگاپور، تایلند، فیلیپین و سریلانکا گزارش شده است. تقریباً ۴۰ گونه میگو به این ویروس حساس هستند (Kakoolaki, 2004).

از زمان شیوع اولین گزارش تلفات بیماری لکه سفید میگو از ژاپن، این بیماری یکی از مهم‌ترین تهدیدات در صنعت کشت میگو بوده است (Flegel,1997). در سال ۱۹۹۹ کمیته آبزیان سازمان OIE (با نام جدید WOAH) این بیماری را به عنوان بیماری قابل اخطار[2] برای سخت‌پوستان اعلام نمود. در ایران در تیر ماه سال ۱۳۸۱ مرگ‌ومیر شدیدی در میگوهای پرورشی منطقه چوئیبده آبادان اتفاق افتاد که باعث توقف کلیه فعالیت‌های پرورش میگو در این منطقه گردیده و خسارات هنگفتی نیز به پرورش‌دهندگان میگو وارد گردید. همچنین در سال ۱۳۸۴ این بیماری از استان بوشهر گزارش شد که موجب تلفات سنگینی در میگوهای پرورشی این منطقه گردید. بر اساس گزارش فائو سالانه ۴۰۰-۳۰۰ هزار تن میگو در دنیا بر اثر این بیماری از بین می‌رود و خسارات شدیدی به پرورش دهندگان میگو وارد می‌شود (Afsharnasab, 2008).

با توجه به این‌که ویروس لکه سفید میگو باعث آلودگی همه میگوها در همه سنین و تلفات گسترده در ایران و جهان گردیده و همه‌گیری جهانی پیش آمده خسارات فراوانی را به پرورش دهندگان میگو وارد کرده، مطالعات و تحقیقات زیادی پیرامون علت شناسی، شناسایی و تعیین عوامل خطر و سایر موارد مربوط به این بیماری انجام گرفته و مقالات و گزارش های علمی زیادی نیز در خصوص این بیماری منتشر شده است، اما هیچکدام در خصوص این‌که کدام یک از بافت‌های حیاتی در مواجهه با ویروس لکه سفید دچار آسیب بیشتر و اساسی‌تری شده و این‌که بافت هدف ویروس کدام بافت یا بافت‌ها بوده، نظر و تحلیلی نداشته‌اند.

مطالعه حاضر تلاش دارد تا با توجه به اهمیت موضوع و نیز اختلاف نظرهایی که اغلب در نتایج به‌دست آمده از تحقیقات وجود دارد، بررسی گذشته نگری را بر مطالعات انجام شده در داخل و خارج کشور به‌ویژه بر بافت‌های هدف ویروس لکه سفید میگو انجام دهد و میزان آسیب‌پذیری اندام‌های حیاتی میگو و بافت یا بافت‌های هدف ویروس را تعیین کند. در این بررسی، مطالعات و تحقیقات انجام شده در پژوهشکده میگوی کشور، سایر پژوهشکده‌ها و مراکز تحقیقاتی، دانشگاه‌ها و مراکز آموزش عالی داخل و خارج کشور گردآوری شده و مطالعات انجام شده بر بافت‌های هپاتوپانکراس، روده، آبشش و سایر بافت‌ها مورد بررسی موشکافانه قرار گرفته است. بدیهی است در مقایسه بین بافت‌های مشابه در گونه‌های مختلف میزان آسیب وارده در هر یک نیز مورد تجزیه‌وتحلیل قرار گرفت. مسئله اساسی در این مطالعه این است که محققین بدانند کدامیک از بافت‌های میگوهای پرورشی به ویروس لکه سفید میگو حساسیت بیشتری دارند و از این منظر آگاه گردند که کدام بافت از آسیب‌پذیری بیشتری برخوردار است. لذا، امکان تحقیقات آینده با هدفی روشن‌تر و نیز مشخص بودن بافت یا بافت‌های هدف ویروس میسرتر خواهد شد. به‌هرحال، هدف این بررسی تعیین اندام یا اندام‌های هدف برای ویروس بیماری لکه سفید با استفاده از تحقیقات انجام شده است.

روش بررسی

تا کنون تحقیقات زیادی در خصوص بیماری لکه سفید میگو انجام شده و مقالات و گزارش های علمی زیادی نیز منتشر شده است. با توجه به اهمیت موضوع و نیز اختلاف نظرهایی

[1] White Spot Disease (WSD)
[2] Notifiable disease

[Downloaded from isfj.ir on 2026-01-30]

که اغلب در نتایج به‌دست آمده از تحقیقات در خصوص بیماری ویروسی لکه سفید میگو وجود دارد، این بررسی گذشته نگربر بر مطالعات انجام شده تا کنون به‌ویژه بر بافت‌های هدف ویروس لکه سفید میگو انجام شده است. در این بررسی، مطالعات و تحقیقات انجام شده در پژوهشکده ها و مراکز تحقیقاتی، دانشگاه‌ها و مراکز آموزش عالی داخل و خارج کشور گردآوری گردید و مطالعات انجام شده بر بافت‌های مختلف به‌ویژه هپاتوپانکراس، روده و آبشش مورد بررسی ویژه و دقیقی قرار گرفتند.

در این پژوهش حتی الامکان کلیه مطالعاتی که تا کنون بر ویروس لکه سفید میگوانجام شده، گردآوری شده و نسبت به مطالعات آسیب شناسی انجام شده بررسی دقیقی صورت گرفته است. سپس اطلاعات منتشره در مورد بافت‌های هپاتوپانکراس، روده، آبشش و سایر بافت‌های مطالعه شده در اطلاعات گردآوری شده، مورد بررسی قرار گرفتند. بدیهی است در مقایسه بین بافت‌های مشابه در گونه‌های مختلف، میزان آسیب وارده به هر یک از بافت‌ها مورد تجزیه‌وتحلیل قرار گرفته است و بافت یا بافت‌های هدف ویروس با تعیین میزان و شدت آلودگی مشخص شدند.

مرور منابع

ویروس بیماری لکه سفید میگو یک عفونت ویروسی مسری کشنده است که میگوهای خانواده پناییده از جمله گونه‌هایی مثل لیتوپنئوس وانامی را آلوده می کند. این ویروس مسئول ایجاد بیماری لکه سفید است که می‌تواند منجر به مرگ‌ومیر جمعی میگوها و ایجاد خسارت زیادی در پرورش میگو شود. این ویروس به شکل تخم مرغی تا میله‌ای شکل متغیر بوده و دارای یک زائده دم مانند در یکی از انتهای خود است (شکل ۱). ویروس دارای یک پوشش سه لایه بوده و درون آن یک کپسول با یکDNA دو رشته‌ای (dsDNA) است. این ویروس دارای ۶ پروتیین رمزدار بوده که ۲ پروتئین به نام‌های VP19 و VP28 که در پوشش ویروس قرار دارند، در بیماری‌زایی ویروس نقش دارند و ۴ پروتئین دیگر به نام‌هایVP26,VP664,VP15,VP24 که در نوکلوئید کپسول قرار دارند، دارای وظایف دیگری هستند. ویروس می‌تواند به مدت ۷-۴ روز در محیط آزاد زنده بماند و اگر میزبانی پیدا نکند، از بین می رود. شوری و درجه حرارت به‌شدت ویروس را تحت تاثیر قرار می‌دهد به‌طوری‌که ویروس در شوری زیر ۲۰ppt فعالیت خود را از دست می‌دهد و با درجه حرارت بالای ۳۰ درجه سانتی گراد، فعالیت آن افزایش می‌یابد. ویروس به‌شدت به pH بالای ۱۲ و زیر ۳ حساس است و از بین می‌رود (Afsharnasab, 2008).

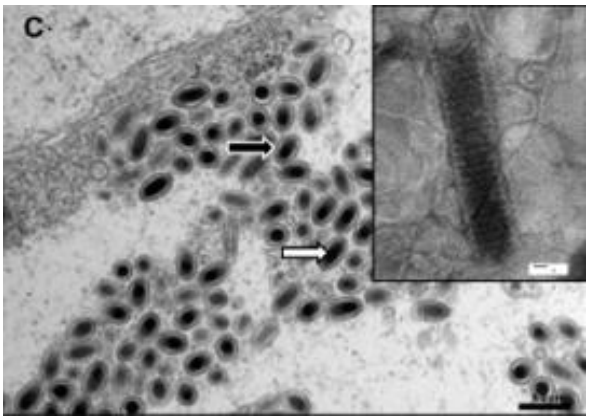

شکل ۱: تصویر میکروسکوپ الکترونی ویروس لکه سفید
Figure 1: Electron microscope photomicrograph of white spot virus

بیماری لکه سفید ویروسی میگو در مناطق مختلف دنیا با نام های متفاوتی از جمله، سندروم لکه سفید[1](WSS)، بیماری لکه سفید[2](WSD)، عفونت ویروس سندروم لکه سفید[3] (WSSV)، بیماری ویروسی لکه سفید[4](WSVD)، بیماری دم سفید (WTD)[5]، بیماری عضله سفید [6](WMD)، شناخته می شود.

Majdinasab (۱۹۹۷) در کتاب مدیریت بهداشت در استخرهای پرورش میگو (ترجمه) در خصوص علائم بیماری لکه سفید بیان کرده است که در بررسی‌های بافت شناسی تورم هسته و وجود گنجیدگی‌های بازوفیلیک و ائوزینوفیلیک ذر سلول‌های بافت‌های زیر کاراپاس و روده مشاهده می‌شود.

[1] White Spot Syndrome (WSS)
[2] White Spot Disease (WSD)
[3] White Spot Syndrome Virus infection (WSSV)
[4] White Spot Viral Disease (WSVD)
[5] White Tail Disease (WTD)
[6] White Muscle Disease (WMD)

[Downloaded from isfj.ir on 2026-01-30]

Tokhmafshan و Tamjidi (۲۰۰۳) عنوان نمودند که مهم‌ترین اندام‌هایی که گنجیدگی‌های درون سلولی ناشی از ویروس لکه سفید در آن مشاهده گردیده شامل آبشش، معده و روده میگو بوده است. آنها در بررسی علائم ظاهری و آسیب شناسی بافتی بیماری لکه سفید در میگوی پرورشی سفید هندی در خوزستان، در مقاطع تهیه شده از آبشش، معده، روده، هپاتوپانکراس، اپیدرم و کوتیکول در هیچ‌کدام از نمونه‌ها در سلول‌های هپاتوپانکراس آلودگی ویروسی مشاهده نکردند. در سلول‌های آبشش، آلودگی شدید ناشی از ویروس که ابتدای آلودگی با بزرگ شدن هسته، حل شدن هستک، مهاجرت کروماتین‌ها و رقیق شدن مرکز اصلی سلول قابل رویت بود، مشاهده کردند. شاید بافت‌های آلوده نیز خصوصیاتی مثل آبشش از خود بروز دادند. با پیشرفت آلودگی در سلول‌های آلوده، گنجیدگی هایی موسوم به Intranuclear eosinophilic Cowdry type-A inclusion body به‌وجود آمده که سپس به صورت نقاط روشن آبی رنگ که به‌وسیله یک لایه روشن از کروماتین‌های مهاجرت کرده جدا شده، قابل رویت بوده است. در این مرحله سیتوپلاسم رقیق‌تر و روشن گردیده است. همچنین ناحیه شفاف (ناحیه انتقالی بین هسته و سیتوپلاسم) به همدیگر چسبیده و در مراحل انتهایی ممکن است باعث پاره شدن غشاء هسته شود به‌طوری‌که هسته سلول به طور کامل نامشخص شده و در مقاطع بافتی به صورت نقاط روشن دیده شوند. آنها همچنین بیان کردند که گنجیدگی‌های آبی رنگ تا قرمز رنگ به تعداد زیادی در هسته‌های بزرگ شده سلول اپیتلیال در کوتیکول و روده نیز قابل مشاهده است و در اغلب موارد انتقال وضعیت گنجیدگی‌ها از قرمز به آبی رنگ که نهایتاً منجر به پیشرفت بیماری می‌شود، در سلول‌ها کاملاً مشخص است.

بافت‌های هدف ویروس عمدتاً نواحی اکتودرم و مزودرم (آبشش، اندام‌های لنفوئیدی و اپیتلیوم کوتیکولی) است. البته ویروس در بافت‌های قلب، معده، روده میانی، هپاتوپانکراس، عضله شکم، اسپرماتوفور، بیضه، تخمدان، عصب، پلئوپود، پریوپود و همولنف نیز یافت می‌شود. در مطالعه‌ای بر میگوی گونه موزی، ویروس سلول‌های هموسیت را به گونه‌های خاص آلوده نموده بودند. گرانولوسیت‌ها و سمی گرانولوسیت‌ها آلوده بودند، ولی هیالونوسیت‌ها آلودگی نداشتند و این می‌تواند نشانگر حضور گیرنده ویژه در سلول‌های هموسیت باشد. در مطالعه دیگری در گونه چینی، آلودگی ویروسی در سلول‌های هموسیتی و آثارسیتوپاتیک آن بررسی شده و حضور گیرنده ویروس دراین سلول‌ها با روش ایمونوهیستوشیمی تائید شد. این مورد در گونه میگوی موزی نیز دیده شده است (Tokhmafshan and Tamjidi, 2004).

Shahsavani و Peyghan (۲۰۰۴) در کتاب بیماری‌های ویروسی ماهی و میگو بیان کردند که ویروس لکه سفید علاوه بر بافت پوششی کوتیکول در تمام سطح بدن، به بافت‌های مختلفی از جمله بافت‌های عصبی، ماهیچه‌ای، لنفاوی و خونی حمله می‌کند. همچنین باعث آسیب آبشش، هپاتوپانکراس و قلب میگو می‌شود. در بررسی هیستوپاتولوژیک آبشش‌ها، روده‌ها و هپاتوپانکراس تغییرات دژنراتیو و نکروتیک در سلول‌های این بافت‌ها قابل مشاهده است. هیپرتروفی هسته‌ها همراه با کناره‌گیری کروماتین و ایجاد واکوئول‌های درشت، از مشخصات این بیماری است. ممکن است در هسته سلول‌های روده نیز گنجیدگی‌های داخل هسته‌ای از نوع Cowdry A دیده شود.

Afsharnasab (۲۰۰۸) در کتاب بیماری‌های ویروسی میگو، در خصوص آسیب شناسی بیماری لکه سفید بیان می‌کند که کلیه بافت‌ها و اندام‌های دارای اکتودرم و مزودرم، به این ویروس آلوده می‌شوند. این اندام‌ها شامل: آبشش، دستگاه لنفاوی، بافت پیوندی، اپیدرم کوتیکول، روده، معده، قلب، عضلات مخطط، بیضه و تخمدان، هموسیت‌ها، بافت عصبی و غدد آنتنی هستند. وی همچنین تاکید دارد که ویروس، سلول‌های هپاتوپانکراس و سلول‌های اپی‌تلیال روده میانی را آلوده نمی‌کند و در سلول‌های هپاتوپانکراس نیز علائمی از گنجیدگی‌های درون سلولی مشاهده نمی‌شود، ولی هموسیت‌ها به‌شدت آلوده هستند. هپاتوپانکراس بسیار بزرگ و شکننده می‌شود و سلول‌های آن به‌شدت واکوئوله شده و موجب کم شدن و از بین رفتن مجاری بین سلولی می‌شود. مطالعات میکروسکوپیک بافت‌های آلوده نشان می‌دهد که تغییرات سلولی در همه بافت‌های مبتلا مشاهده می‌شود به‌طوری‌که در مراحل اولیه عفونت، سلول‌های

[Downloaded from isfj.ir on 2026-01-30]

حساس دچار هیپرتروفی هسته، تجزیه یا حذف هستک و حاشیه نشینی کروماتین می‌شوند. سپس در این سلول‌های آلوده، گنجیدگی‌های داخل هسته‌ای ائوزینوفیلی Cowdry type A پیشرفته ظاهر می‌شود که بعدها حالت بازوفیلی پیدا می‌کند و گنجیدگی‌های متراکم شده به‌وسیله یک ناحیه شفاف از کروماتین هسته جدا می‌گردند. در مراحل بعدی، عفونت با از هم گسیختن غشاء هسته، ناحیه شفاف هسته با سیتوپلاسم شفاف درهم آمیخته می‌شود. در مراحل انتهایی با تخریب سلول مبتلا، هسته یا تمام سلول متلاشی و منجر به ایجاد فضاهای خالی در مقاطع بافتی می‌شود (Afsharnasab, 2008).

Jalali و Barzegardoolatabadi (۲۰۰۹) در کتاب مدیریت بهداشتی پرورش میگو، روش تشخیص قطعی بیماری لکه سفید را روش بافت‌شناسی و با استفاده از نمونه بافت اپی‌تلیوم ناحیه شکمی می‌دانند و سایر بافت‌های مناسب برای این منظور را زخم‌های ایجاد شده روی اپیدرمال سفالوتوراکس و بافت آبشش ذکر کرده‌اند.

Bell و Lightner (۱۹۸۸) معتقدند که مهم‌ترین تغییرات آسیب شناسی در بیماری لکه سفید در بافت‌های با منشاء اکتودرم و مزودرم همراه با گنجیدگی‌های داخل سلولی ائوزینوفیلیک تا بازوفیلیک اتفاق می‌افتد. بافت‌هایی که در آسیب شناسی مورد بررسی قرار می‌گیرند شامل آبشش، قسمت پیشین روده، بافت اپیدرم، دستگاه لنفاوی، پایه چشمی و عضلات، هستند. بررسی‌ها نشان داد که در همه گونه‌های میگو، بیشترین تغییرات ناشی از بیماری ویروسی لکه سفید در بافت‌های با منشاء اکتودرم و مزودرم حادث می‌شود. مهم‌ترین بافت‌های درگیر شامل بافت آبشش و قسمت پیشین روده[1] بوده و مهم‌ترین ضایعات در بافت آبشش شامل دژنراسیون حاد، هیپرتروفی هسته سلول‌ها همراه با به حاشیه رانده شدن کروماتین و تکه تکه شدن هسته و تشکیل گنجیدگی های داخل هسته سلول‌ها[2] است. تجمع هموسیت‌ها در رشته‌های آبششی و سایر بافت‌ها در هیپرتروفی‌های مشخص نیز یافت می‌شود. بیشترین برجستگی لایه کوتیکولار اکتودرم روده در بیماری لکه سفید شامل تشکیل اجسام داخل سلولی از ائوزینوفیلک تا بازوفیلیک است (Rajendran *et al*., 1999).

یکی از علائم شاخص بیماری ویروسی لکه سفید به‌ویژه در آلودگی شدید میگوها، مشاهده اجسام داخل سلولی ائوزینوفیلیک تا بازوفیل در سلول‌های کوتیکولار اپیتلیوم است. در مقابل، در میگوهای غیر معمول آلوده، اجسام داخل سلولی در سلول‌های اپیتلیال کوتیکول معده، آبشش‌ها، زائده‌ها و کاراپاس به میزان کمتری مشاهده می‌شود. در موارد معمولی، علائم بیماری ویروسی لکه سفید ابتدا در اپیتلیوم کوتیکول ظاهر می‌شود و با افزایش شدت آلودگی، سایربافت‌ها نیز درگیر می‌شوند. در مشاهدات غیر معمول بیماری ویروسی لکه سفید، فقدان عفونت شدید در اپیتلیوم کوتیکولی صرفاً نشانه‌ای از مراحل اولیه عفونت نیست. در موارد ابتلا به بیماری، اجسام داخل سلولی ناشی از بیماری ویروسی لکه سفید به طور معمول در بافت همبند زیر پوستی و سایر بافت‌های هدف (اپیتلیوم غدد آنتن، اندام لنفوئیدی، بافت خون‌ساز، فاگوسیت‌های ثابت در قلب و سلول‌های غلاف بیضه‌ها)، مشاهده می‌شود. تجمعاتی از مواد بازوفیل با اشکال نامنظم در فضاهای بینابینی بافت همبند زیر پوستی یا عضله و درون اندام لنفاوی وجود دارد. ساختار دقیق این تجمعات ناشی از بیماری ویروسی لکه سفید بینابینی را نمی‌توان بدون بررسی میکروسکوپ الکترونی (TEM) تعیین نمود. این احتمال وجود دارد که این ساختارهای بازوفیلیک حاصل انهدام سلول‌های آلوده باشند. از سوی دیگر، اجسام داخل سلولی ائوزینوفیلیک Cowdry-type A می‌تواند به‌وفور در بافت همبند اپیتلیال و زیر پوستی کوتیکولی و اندام لنفاوی مشاهده شود این در حالی است که نویسنده عنوان نمود که هیچ تجمع بازوفیلی در فضاهای بینابینی در اینبافت‌ها وجود ندارد. گفتنی است که اجسام داخل سلولی نوع A اغلب در مراحل اولیه ابتلا به بیماری ویروسی لکه سفید یافت می‌شود (Lightner, 1996).

ویروس‌ها میل به تکثیر در انواع خاصی از سلول‌ها و بافت‌ها را نشان می‌دهند. ویروس لکه سفیدبافت‌های اکتودرمی-مزودرمی (روده خلفی، بافت همبند، اپیدرم، قلب، غدد جنسی و غده آنتنی) را نیز آلوده می‌کند (Felegel, 2006).

[1] Foregut
[2] Inclusion body

[Downloaded from isfj.ir on 2026-01-30]

تحقیقات نشان داده است که شدت عفونت (SI) ویروسی با میل بافتی ویروس ارتباط دارد (Lightner, 1996).

Durand و همکاران (۱۹۹۶) نحوه بیماری‌زایی ویروس لکه سفید را از طریق تخریب بافت‌های با منشاء اکتودرم و مزودرم همانند اپیتلیوم کوتیکولی پوشش لوله گوارش، آبشش، قلب، ماهیچه، بافت عصبی و بافت همولنف که در آن هسته‌های سلول‌ها بزرگ می‌شوند تا این‌که سرانجام به صورت یک تک هسته تمام سلول را پر کند، عنوان نمودند.

Sudha و همکاران (۱۹۹۸) رابطه بین شدت عفونت (SI) ویروس لکه سفید و علائم بالینی را نشان دادند. آنها نشان دادند که تغییر رنگ مایل به قرمز بدن بدون هیچ علامت بالینی از بیماری لکه سفید با فرم پیش حاد عفونت ویروس لکه سفید همراه است درحالی‌که علامت بالینی با لکه‌های سفید مدور مربوط به عفونت متوسط تا شدید است.

Kou و همکاران (۱۹۹۸) نشان دادند که ندول‌ها و بافت پیوندی در هپاتوپانکراس می‌توانند بافت‌های هدف برای وقوع بیماری ویروسی لکه سفید به صورت پیش حاد و حاد باشند. آنها همچنین دریافتند که بین تشخیص سریع مولکولی و شدت عفونت (SI) ویروس لکه سفید همبستگی چشم‌گیری وجود دارد.

قسمتی از سلول‌ها با هیپرتروفی هسته‌ای، آپوپتوز، نکروز یا سیتولیز در هر بافت میگو ممکن است برای تعیین مقدار کلی اثرات ویروس لکه سفید بر انواع مختلف سلول‌ها و بافت‌ها ارزشمند باشد (Gholamhoseini*et al*., 2013).

Mohan و همکاران (۱۹۹۸) در بررسی بافت شناسی میگوهای پرورشی مونودون و ایندیکوس که دچار بیماری سرزرد و لکه سفید در زمان همه‌گیری سال ۱۹۹۴ در هند شده بودند، نشان دادند که گنجیدگی‌های داخل هسته‌ای شبیه عفونت ویروسی لکه سفید در میگوهایی که علائم بیماری سر زرد را نشان می‌دادند، دیده شد و آن را "عفونت دوگانه" نامیدند. آنها همچنین مشخص کردند که گنجیدگی‌های داخل سیتوپلاسمی گرد و پررنگ مخصوص عفونت‌های بیماری سر زرد در اندام لنفاوی و بافت خونساز میگوهای آلوده به ویروس لکه سفید نیز دیده شد که دلالت بر احتمال بروز یک عفونت دوگانه دارد.

در بیماری ویروسی لکه سفید میگو، مهم‌ترین تغییرات آسیب شناسی در بافت‌های با منشاء اکتودرم و مزودرم همراه با گنجیدگی‌های داخل سلولی ائوزینوفیلیک تا بازوفیلیک اتفاق می‌افتد. بافت‌هایی که در آسیب‌شناسی مورد بررسی قرار می‌گیرند شامل آبشش، قسمت پیشین روده، بافت اپیدرم، دستگاه لنفاوی، پایه چشمی و عضلات هستند (Bell and Lightner, 1988).

بررسی‌ها نشان داد که در تمام گونه‌های میگو بیشترین تغییرات ناشی از بیماری ویروسی لکه سفید در بافت‌های با منشاء اکتودرم و مزودرم حادث می‌شود. مهم‌ترین بافت‌های درگیر شامل: بافت آبشش و قسمت پیشین روده است. مهم‌ترین ضایعات بافتی در بافت آبشش شامل دژنراسیون حاد، هیپرتروفی هسته سلول ها همراه با به حاشیه رانده شدن کروماتین و تکه تکه شدن هسته و تشکیل گنجیدگی‌های داخل هسته‌ای است. تجمع هموسیت‌ها در لاملاهای آبششی و سایر بافت‌ها در هیپرتروفی‌های مشخص نیز یافت می‌شود. بیشترین برجستگی لایه کوتیکولار اکتودرم روده در بیماری لکه سفید شامل تشکیل اجسام داخل سلولی از ائوزینوفیلک تا بازوفیلیک است (Rajendran *et al*., 1999).

Rodriguez و همکاران (۲۰۰۳) عفونت ویروسی لکه سفید میگوی وانامی با تاکید بر آسیب شناسی و فراساختاری در کشور اکوادور را بررسی کردند و دریافتند که سلول های آلوده به ویروس دارای هیپرتروفی هسته همراه با تشکیل اجسام داخل سلولی ائوزینوفیلیک[1] تا بازوفیلیک هستند. بافت‌های درگیر، عمدتاً اپیتلیوم کوتیکولی، اپیتلیوم کوتیکول معده، بافت همبند، غده آنتنی، آبشش، قلب و بافت خونساز هستند. در اندام لنفاوی، علاوه بر حضور سلول‌های آلوده، اجسام داخل سلولی کروی نیز مشاهده می‌شود. در برخی موارد، هیچ سلول آلوده به ویروس لکه سفید در اندام لنفاوی مشاهده نمی‌شود و فقط سلول‌های کروی شکل اندام لنفوئیدی (LOS)[2] می‌تواند در این بافت وجود داشته باشد. سایر علائم آسیب شناسی در بافت‌های درگیر شامل

[1] Cowdry A inclusion body
[2] lymphoid organ spheroids (LOS)

[Downloaded from isfj.ir on 2026-01-30]

به‌هم‌ریختگی ساختار و متراکم شدن و تکه تکه شدن هسته سلول‌های آسیب دیده در اندام لنفوئیدی، بافت همبند اسفنجی زیر اپیتلیوم کوتیکول معده، بافت خون ساز، قلب و غده آنتنی، است. نکته دیگر این‌که کپسوله شدن سلول ها با هسته‌های متراکم در برخی از میگوهای آلوده مشاهده می‌شود لیکن کپسوله شدن با ملانیزاسیون نمی‌تواند همراه باشد. ملانیزه شدن می‌تواند ناشی از وجود کانون‌های التهابی به‌ویژه در بافت همبند اسفنجی پایه در اپیتلیوم کوتیکول معده باشد. همچنین از علائم بارز سلول‌های اپی‌تلیوم کوتیکول معده می‌توان به متراکم شدن کروماتین هسته سلول‌ها همراه با واکوئله شدن سیتوپلاسم سلول‌ها اشاره نمود. این در حالی است که میتوکندری در سلول‌های آلوده تقریباً دست نخورده باقی مانده است.

Pazir و همکاران (۲۰۱۱) دو بیماری ویروسیWSDV و IHHNV را در میگوی وانامی در استان‌های بوشهر و سیستان و بلوچستان ردیابی و شناسایی و گزارش نمودند که گنجیدگی‌های Cowdry type A در تمام بافت‌ها از جمله آبشش، بافت خونساز، کوتیکول اپیتلیوم، ارگان لنفوئیدی و بافت پیوندی (شکل ۲) دیده شد لیکن در هپاتوپانکراس مشاهده نگردید، ولی واکوئولاسیون سلولاهای B بدون وجود گنجیدگی رویت شد.

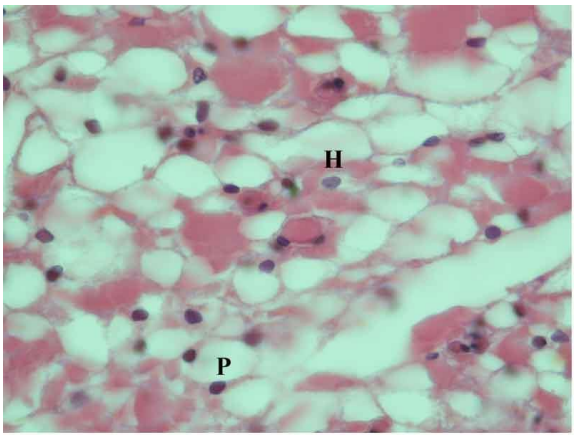

شکل ۲: متراکم شدن هسته (P:Pyknosis) سلول‌های بافت پیوندی میگوهای آلوده به ویروس WSSV (H&E, ×1000)

Figure 2: Pyknosis in connective tissue cells of the WSSV infected shrimps (H&E, ×1000)

آنها ضایعات آسیب شناسی بیماری ویروسی لکه سفید را در بافت‌های مختلف میگو به شرح ذیل مشخص نمودند:

۱) در هپاتوپانکراس

ضایعات آسیب شناسی بافت هپاتوپانکراس نمونه‌های مثبت از جمله واکوئله شدن سلول های B بدون اجسام داخل سلولی از نوع Cowdry A در داخل هسته و افزایش تعداد سلول هایF و R همراه با اجسام داخل سلولی در داخل هسته از نوع بازوفیلیک که در فضای بین لوبول‌ها به‌وفور مشاهده می‌شود. همچنین اجسام داخل سلولی بازوفیلیک در هسته سلوهای هپاتوپانکراس دیده می‌شود (شکل ۳).

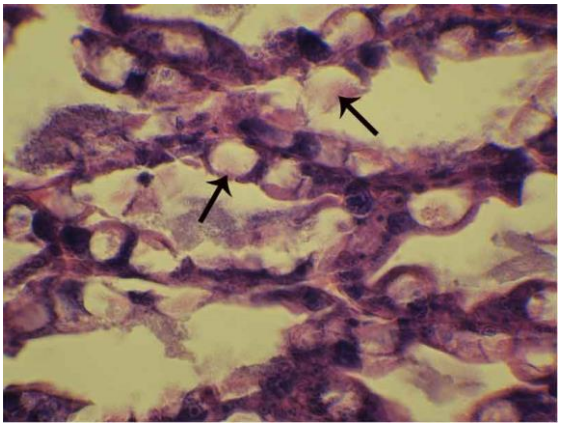

شکل۳: افزایش واکوئول در بافت هپاتوپانکراس میگوهای آلوده به ویروس WSSV (پیکان ها) (H&E, ×1000)

Figure 3: Increasing in vacuoles in hepatopancreas tissue of WSSV infected shrimps (arrows) (H&E, X 1000)

۲) در آبشش

در سلول‌های پیلار اپیتلیال لاملاهای ثانویه بافت‌های آبشش، اجسام درون‌هسته‌ای بازوفیلیک از نوع Cowdry A مشاهده می‌شود. علاوه‌براین، چسبیدن لاملاهای ثانویه آبشش در میگوهای آلوده همراه با هیپرتروفی هسته سلول‌ها و نازک شدن و آبکی سیتوپلاسم سلول‌های آلوده از علائم بارز میگوهای مبتلا به بیماری ویروسی لکه سفید است (شکل ۴).

[Downloaded from isfj.ir on 2026-01-30]

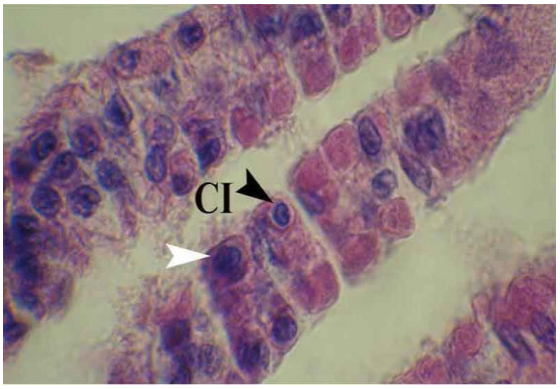

شکل ۴: تشکیل گنجیدگی های داخل سلولی Cowdry type A (CI) در سلول‌های اپیتلیال لاملاهای ثانویه بافت آبشش میگوهای آلوده به ویروس WSSV (نوک پیکان ها) (H&E, ×1000)

Figure 4: Formation of Cowdry type A intracellular inclusion bodies (CI) in the secondary lamella epithelial cells in the gills of WSSW infected shrimps (arrow heads) (H&E, X1000)

۳) در اندام لنفاوی

در اندام لنفاوی سه مرحله عفونت به بیماری ویروسی لکه سفید مشاهده می شود. در مرحله اول، هیپرتروفی هسته سلول‌های آلوده و نازک شدن سیتوپلاسم آنها مشهود است. در مرحله دوم، کروماتین هسته به حاشیه‌ای رانده شده و فضای بین هسته و غشاء سلولی بسیار نازک می‌شود. در مرحله آخر، اجسام داخل سلولی در هسته سلول‌های آلوده به صورت کروی نمایان می‌شود (شکل ۵).

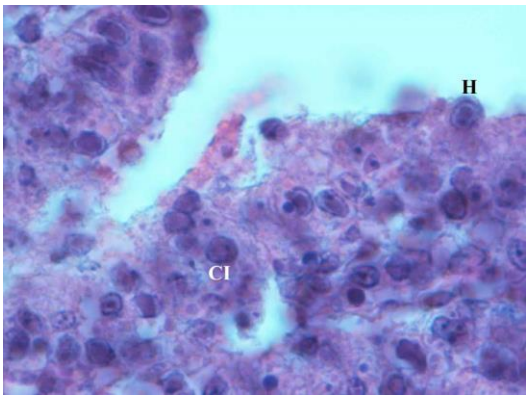

شکل۵: تشکیل گنجیدگی های داخل سلولی Cowdry type A (CI) و بزرگشدگی (H: Hypertrophy) هسته سلول‌های اندام لنفاوی میگوهای آلوده به ویروس WSSV(H&E, ×1000)

Figure 5: Formation of Cowdry type A intracellular inclusion bodies (CI) and hypertrophy (H) of lymphoeid organ cells nucleus in WSSW infected shrimps (H&E, X1000)

۴) در بافت خونساز

هیپرتروفی هسته همراه با تشکیل اجسام داخل سلولی ائوزینوفیلیک، متراکم شدن و تکه تکه شدن هسته سلول‌های آلوده از بارزترین علائم آلودگی به ویروس لکه سفید است (شکل ۶).

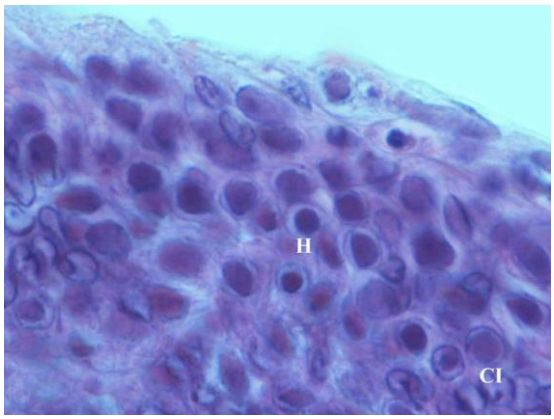

شکل۶: تشکیل گنجیدگی های داخل سلولی Cowdry type A (CI) و بزرگ شدگی (H) هسته سلول‌های بافت خونساز میگوهای آلوده به ویروس WSSV (H&E, ×1000)

Figure 6: Formation of Cowdry type A intracellular inclusion bodies (CI) and hypertrophy (H) of hematopoietic tissue cells nucleus in WSSW infected shrimps (H&E, X1000)

۵) در سلول‌های اپیتلیال کوتیکول

هیپرتروفی سلول‌های اپیتلیال کوتیکول در میگوهای آلوده همراه با اجسام بازوفیلی داخل هسته سلول‌ها و جداشدگی لایه اپیدرم از بافت‌های زیرین از علائم بارز بیماری است (شکل ۷).

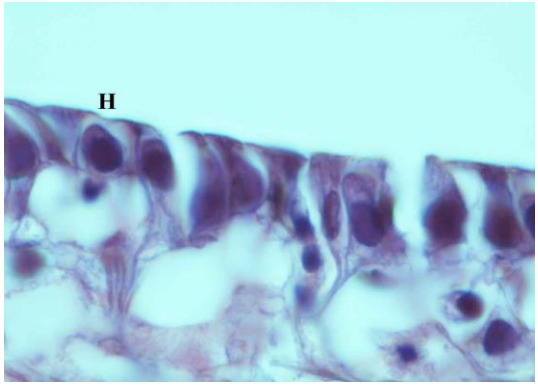

شکل ۷: بزرگ شدگی (H) هسته سلول‌های اپیتلیال کوتیکول میگوهای آلوده به ویروس WSSV(H&E, ×1000)

Figure 7: Hypertrophy (H) of cuticle epithelial cells nucleus in WSSW infected shrimps (H&E, X1000)

[Downloaded from isfj.ir on 2026-01-30]

۶) در عضلات

علائم هیستوپاتولوژیک عضلات مخطط شامل هیپرتروفی و متراکم شدن هسته سلول‌های آلوده است. این علائم در مولدین آلوده در مقایسه با پست لاروها بارزتر است (شکل ۸).

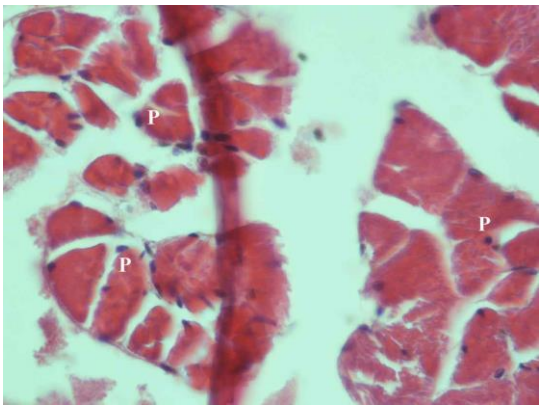

شکل ۸: متراکم شدن هسته (P) سلول‌های عضلات مخطط میگوهای آلوده به ویروس WSSV (H&E, ×1000)

Figure 7: Pycnosis of nucleus of striated muscle cells in WSSW infected shrimps (H&E, X1000)

۷) در اپیتلیوم روده میانی

هیپرتروفی همراه با تشکیل گنجیدگی‌های داخل سلولی در سلول‌های اپیتلیوم روده میانی از علائم بارز بیماری است. همچنین در برخی از موارد به دلیل پارگی سلول‌های آلوده، محتویات آنها در فضای روده رها می‌شوند. (شکل ۹).

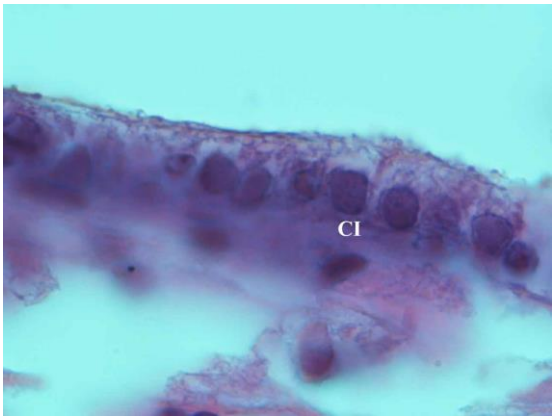

شکل ۹: تشکیل گنجیدگی های داخل سلولی (CI) Cowdry type A در سلول‌های اپیتلیال روده میگوهای آلوده به ویروس WSSV (H&E, ×1000)

Figure 9: Formation of Cowdry type A intracellular inclusion bodies (CI) in the intestine epithelial cells in WSSW infected shrimps (H&E, X1000)

۸) در ایجاد التهاب

تجمع هموسیت‌ها دربافت‌های خون ساز از دیگر علائم آلودگی به بیماری ویروسی لکه سفید است. گفتنی است این علائم در مولدین در مقایسه با پست لاروهای آلوده مشهودتر است.

Kakoolaki و همکاران (۲۰۱۱) در بررسی اثر شوری‌های مختلف بر مرگ‌ومیر و نیز تغییرات آسیب شناسی میگوهای وانمی عاری از بیماری خاص (SPF) که به طور تجربی در معرض ویروس لکه سفید قرار داده شدند، نشان دادند که گنجیدگی‌های داخل سلولی Cowdry type A در قلب، سلول‌های پوششی روده میانی و اپیدرمیس ایجاد شده است، ولی در هپاتوپانکراس دیده نشد و فقط واکوئولاسیون سلول‌ها در آن دیده شد.

Tang و همکاران (۲۰۱۳) گزارش دادند که بافت‌های هدف اصلی عفونت ویروسی لکه سفید شامل بافت‌های اکتودرمال و مزودرمال که منشاء جنینی دارند، هستند و عمدتاً شامل اپی‌تلیوم کوتیکولی و بافت‌های پیوندی زیر آن می‌شود. آنها همچنین یک گونه‌ای از ویروس لکه سفید را در میگوی ایندیکوس کشف کردند که بافت پیوندی زیر کوتیکول را به‌شدت آلوده می‌کند و نشانه‌های بسیار کمی در اپیتلیوم کوتیکولی دارد. این گونه ویروس یک گونه غیر معمول بود که تجمع آن در فضاهای بینابینی بافت پیوندی زیر کوتیکول و اندام لنفوییدی یافت شد.

Kathy و همکاران (۲۰۱۳) در بررسی بافت‌شناسی متفاوتی از بروز بیماری لکه سفید در عربستان سعودی گزارش کردند که بافت‌های اصلی عفونت ویروسی لکه سفید بافت‌های با منشاء جنینی اکتودرم و مزودرم است و غالباً بافت اپیتلیوم کوتیکولی و بافت‌های پیوندی زیر کوتیکول آلوده می‌شوند. آنها همچنین بیان کردند که ویروس در بافت پیوندی زیر کوتیکول و نیز در اندام لنفاوی تجمع می‌کند.

Gholamhoseini و همکاران (۲۰۱۳) در بررسی‌های بافتی میگوی پنائیده پرورشی و صید شده از خلیج فارس نشان دادند که گنجیدگی‌های ائوزینوفیلی داخل هسته سلول‌ها از نوع Cowdry type A در بافت‌های آبشش، روده میانی، اپیدرمیس کوتیکولی، ارگان لنفوئیدی، بافت خونساز، روده (سکوم) قلب و بافت‌های پیوندی دیده می‌شود. ویروس سلول‌های پوششی هپاتوپانکراس (HEC) را حتی در

[Downloaded from isfj.ir on 2026-01-30]

نمونه‌های مرده، آلوده نمی‌کند. اگرچه سلول‌های پوششی هپاتوپانکراس آلوده نیستند ولی هموسیت‌ها به‌شدت آلوده هستند. در هپاتوپانکراس، واکوئولاسیون سلولی که منجر به کاهش مجرای توبول می‌شود، دیده شد که می‌تواند دلیل تورم و شکنندگی آن شود. در مراحل اولیه عفونت لکه سفید، هیپرپلازی اپی‌تلیال و هیپرپلازی سلول‌ها همراه با هیپرتروفی هسته‌ها و حاشیه نشینی کروماتین هسته نیز وجود دارد. اجسام گنجیدگی داخل هسته سلول‌ها به رنگ ائوزینوفیلی تا بازوفیلی دیده می شود. با پیشرفت عفونت، اجسام گنجیدگی به‌وسیله یک فضای تو خالی از کروماتین حاشیه‌ای جدا می‌شود. در مراحل پیشرفته عفونت، هسته سلول‌ها متلاشی می‌شود و فضای خالی (هاله) در سلول‌ها دیده می‌شود. در میگوهای در حال مرگ، نکروزهای کانونی یا چند کانونی دیده می‌شود که دارای هیپرتروفی هسته‌ای و فضای واکوئوله اطراف هسته‌های دارای اجسام گنجیدگی هستند.

Afsharnasab و همکاران (۲۰۱۴) وضعیت بیماری لکه سفید در ایران را بررسی و از نظر آسیب بافت‌ها در میگوهای آلوده به ویروس لکه سفید بیان نمودند که آسیب غالب در این بیماری تشکیل گنجیدگی‌های ائوزینوفیلیک بزرگ داخل هسته سلولی قابل‌توجه از نوع Cowdry A در بافت‌های آبشش، اپیتلیوم روده میانی، اپیتلیوم کوتیکولی، اندام لنفاوی، بافت خونساز، روده انتهایی، قلب و بافت‌های همبند است. به‌هرحال، ویروس لکه سفید سلول‌های اپیتلیوئیدی هپاتوپانکراس میگوها را حتی در نمونه‌های در حال مرگ، آلوده نمی‌کند. اگرچه سلول‌های اپیتلیوئیدی هپاتوپانکراس گنجیدگی‌های ویروسی ندارند لیکن هموسیت‌ها به‌شدت آلوده هستند و با مایعات همولنف در فضای بین سلول‌ها منتشر می‌شوند. به دلیل واکوئله شدن سلول‌های هپاتوپانکراس، فضای مجاری هپاتوپانکراس (لومن) به‌شدت کاهش پیدا می‌کند. این حالت موجب تورم و شکننده شدن هپاتوپانکراس خواهد شد. آلودگی به ویروس لکه سفید موجب التهاب و تجمع هموسیت‌ها و مایعات همولنف در فضای بینابینی بافت خونساز و ارگان‌های لنفاوی می‌شود. در مرحله اولیه عفونت، هیپرپلازی اپیتلیال عمومی است و سلول‌های هیپرپلازی شده دارای هیپرتروفی هسته‌ای با حاشیه کروماتین حاوی گنجیدگی‌های ائوزینوفیلیک تا بازوفیل داخل هسته‌ای هستند. با پیشرفت عفونت، گنجیدگی‌ها به‌وسیله هاله‌ای از کروماتین حاشیه‌ای جدا می‌شود. در مراحل اولیه عفونت، هسته‌های سلول‌ها متلاشی شده و فضای هاله‌ای در سلول‌ها دیده می شود. در میگوهای در حال مرگ، نکروز کانونی تا چند کانونی نیز وجود دارد که با هیپرتروفی هسته‌ای و فضای واکوئلی در اطراف هسته حاوی گنجیدگی‌ها مشهود است.

Govahi و همکاران (۲۰۱۴) در نمونه‌های بافتیPL میگوی وانمی در استان خوزستان که به ویروس لکه سفید آلوده بودند، گنجیدگی‌های Cowdry type A را در سلول‌های بینابینی هپاتوپانکراس و در هیپودرم و عضلات شکمی ملاحظه و گزارش نمودند.

در بررسی آسیب شناسی اثرات دما بر تغییرات هیستوپاتولوژی و هماتولوژی و میزان زنده‌مانی میگوی وانمی جوان که به طور تجربی به ویروس بیماری لکه سفید آلوده شده بودند، نشان داده شد که گنجیدگی‌های داخل سلولی در سلول‌های اپی‌تلیال آبشش، روده میانی، فضاهای بینابینی هپاتوپانکراس و سلول‌های عضله قلب دیده می‌شدند (Kakoolaki *et al*. 2014).

Kakoolaki و Afsharnasab (۲۰۱۷) در بررسی و تعیین شاخص‌های هیستوپاتولوژیک بیماری لکه سفید در بافت‌های هدف میگوی وانمی و همبستگی و ارتباط آنها با عفونت های روده خلفی مشخص کردند که در ۱۰۰نمونه‌ای که برای ارزیابی گرایش بافتی ویروس لکه سفید مورد مطالعه قرار دادند، تفاوت قابل‌توجهی بین بافت‌های هدف از نظر آلودگی به ویروس لکه سفید وجود داشت. تناوب شرایط شدید آلودگی به‌ترتیب در همولنف ۷۱ درصد، سلول‌های اپی‌تلیال روده خلفی ۵۸ درصد، اپیدرمیس سفالوتوراکس ۶۱ درصد و بافت بینابینی هپاتوپانکراس ۱۱ درصد بود. نتایج بررسی نشان داد که ۸۸ درصد آبشش، ۹۸ درصد عضلات، ۹۷ درصد ندول‌های پانکراس و ۹۷ درصد قلب، عفونت شدید نداشتند بلکه این اندام‌ها بیشتر عفونت‌های نسبتاً خفیف را نشان دادند. نویسندگان مقاله پیشنهاد دادند که سلول‌های اپی‌تلیال آبشش از تکثیر ویروس در مراحل اولیه آلودگی به ویروس لکه سفید جلوگیری کردند درحالی‌که سلول‌های

[Downloaded from isfj.ir on 2026-01-30]

اپی‌تلیال سفالوتوراکس و روده خلفی بالعکس در تشدید و افزایش تکثیر ویروس دخیل بودند. آنها همچنین اظهار داشتند که ارزیابی مرفولوژیک هموسیت‌ها می‌تواند به عنوان یک شاخص و نشانگر مناسب عفونت در مراحل اولیه بیماری ویروسی لکه سفید در میگوی وانامی پرورشی مورد استفاده قرار گیرد.

Aly و همکاران (۲۰۱۸) بیان کردند که آسیب‌شناسی سلول‌های آلوده (بافت همبند، عضله، آبشش، بافت لنفاوی) با هیپرتروفی هسته‌ای همراه با اجسام نوع A[1] از ائوزینوفیلیک تا بازوفیلیک مشخص می‌شوند. در عفونت‌های شدید بیماری ویروسی لکه سفید، متراکم شدن[۲] و تکه تکه شدن[۳] هسته سلول‌های آلوده (بافت همبند، عضله، آبشش، بافت لنفاوی) مشهود است. در بافت‌های آسیب‌دیده ساختار بافت همبند اسفنجی در زیر اپیتلیوم کوتیکول معده و بافت خون ساز از بین می‌رود. در برخی از میگوهای آلوده، کپسوله شدن سلول‌های آلوده (بافت همبند، عضله، آبشش، بافت لنفاوی) مشاهده می‌شود. نویسندگان عنوان نمودند که در میگوهای آلوده، کپسوله شدن سلول‌های آلوده نمی‌تواند با ملانیزاسیون همراه باشد. بافت‌های مجاور ضایعاتی را نشان ندادند که بتوان آن را به کانون‌های التهابی نسبت داد. این وضعیت در بافت همبند اسفنجی پایه در اپیتلیوم کوتیکول معده مشهودتر است. آنان علائم آسیب شناسی در اندامهای مختلف را شرح ذیل بیان نمودند:

۱) در بافت همبند میگو

مشاهده دژنراسیون سلولی در بافت همبند، هیپرتروفی هسته سلول‌های آلوده همراه با متراکم شدن و تکه تکه شدن هسته سلول و مشاهده اجسام ائوزینوفیلیک داخل هسته‌ای از نوع Cowdry A

۲) در بافت عضلانی

دژنراسیون سلولی در بافت عضلانی میگو، متراکم شدن و تکه تکه شدن هسته سلول همراه با مهاجرت کروماتین و گنجیدگی‌های داخل هسته‌ای ائوزینوفیلیک (Cowdry type A)

۳) در بافت آبشش

دژنراسیون سلولی و هیپرتروفی هسته سلول‌های آلوده آبشش همراه با متراکم شدن و تکه تکه شدن هسته سلول است. همچنین کروماتین هسته به حاشیه رانده شده و اجسام ائوزینوفیلیک داخل هسته از نوع Cowdry A نمایان می‌شوند.

آنها همچنین درجه بندی ضایعات آسیب شناسی WSDV در ۲۰ میگوی Penaeid جمع آوری شده را به شرح جدول ذیل بیان نمودند:

ضایعات آسیب شناسی	WSDV
نکروز درم و اپی‌درم	++++
I/N inclusion bodies[۱]	++++
I/C inclusion bodies[۲]	-
دژنراسیون واکوئولار	+++
اندام لنفاوی	++
نکروز زینگر	+
دژنراسیون سلولی	+++
هیپرتروفی هسته	+++
متراکم شدن و تکه تکه شدن هسته	+++
انتشار هموسیت‌ها	+++
تجمع مایعات (ادم)	+++
دژنراسیون و هیپرتروفی	+
التهاب سلول‌های اپی تلوئید	+
علائم واکوئله شدن	++

[۱]داخل هسته‌ای، [۲] داخل سیتوپلاسمی

معیارهای درجه بندی آسیب‌شناسی بر اساس Shackelford و همکاران (۲۰۰۲) انجام شد.

++++ به شدت آسیب دیده (۱۰۰ درصد نمونه‌های بررسی شده دارای ضایعات هستند)، +++ بسیار تحت تأثیر (۷۵ درصد نمونه‌های بررسی شده دارای ضایعات هستند)، ++ نسبتاً آسیب دیده (۵۰٪ نمونه‌های بررسی شده دارای ضایعات هستند)، + آسیب خفیف (۲۵ درصد نمونه‌های بررسی شده دارای ضایعات هستند) و - بدون آسیب (بدون ضایعه در تمام نمونه‌های بررسی شده)

تغییرات بافت شناسی که معمولاً در گونه‌های حساس میگو به ویروس لکه سفید گزارش می شود شامل هیپرتروفی هسته سلول‌های آلوده به ویروس همراه با حاشیه‌ای شدن مواد کروماتین، است. تشکیل اجسام داخل سلولی ائوزینوفیلیک تا بازوفیل کم‌رنگ در هسته‌های هیپرتروفی

[1] Inclusion Cowdry type A
[2] Pyknosis
[3] Karyorrhexis

[Downloaded from isfj.ir on 2026-01-30]

شده و نکروز چند کانونی همراه با هسته‌های متراکم و تکه تکه شده در بافت‌های آسیب دیده با منشاء اکتودرمی و مزودرمی می‌تواند مشهود باشد. تغییرات بافت شناسی که معمولاً در گونه‌های حساس گزارش می‌شود شامل: هیپرتروفی هسته سلول‌های آلوده به ویروس همراه با حاشیه‌ای شدن مواد کروماتینی است. تشکیل اجسام داخل سلولی ائوزینوفیلیک تا بازوفیل کم رنگ در هسته‌های هیپرتروفی شده و نکروز چند کانونی همراه با هسته‌های متراکم و تکه تکه شده در بافت‌های آسیب دیده با منشاء اکتودرمی و مزودرمی می‌تواند مشهود باشد (OIE, 2019).

Afsharnasab و همکاران (۲۰۱۴) در بررسی وضعیت بهداشتی مولدین میگوی وانامی تولیدی در استخرهای خاکی و مقایسه آن با مولدین تولیدی در تانک‌های فایبرگلاس یا بتونی، در مطالعات آسیب شناسی بافتی نشان دادند که ویروس عامل بیماری لکه سفید در میزبان‌های خود سبب آسیب‌های بافتی وسیعی می‌شوند به‌طوری‌که باعث دژنرسانس سلولی در سطح وسیعی از بافت‌ها، هیپرتروفی شدید هسته‌ای، حاشیه نشینی کروماتین در بافت‌های اکتودرمی و مزودرمی می‌گردند به‌طوری‌که در اکثر بافت‌ها و اندام‌های بدن میگوی آلوده از جمله بافت پوششی زیرکوتیکول، آبشش، اپی‌تلیوم بافت معده، کوتیکول بدن، بافت‌های خونساز، اندام لنفوئیدی، بافت‌های عصبی، بافت عضلانی، هپاتوپانکراس، قلب، پاهای شنا و حرکتی، روده میانی، روده خلفی، چشم‌های مرکب، ساقه چشمی، بافت‌های تخمدان و بیضه و غدد آنتنی شناسایی شده‌اند.

Rahman و همکاران (۲۰۰۷) در اندام‌های هپاتوپانکراس و قلب میگوی آلوده، ویروس را فقط در بافت‌های همبند این اندام ها مشاهده کرده‌اند.

Afsharnasab و همکاران (۲۰۱۴) در اجرای پروژه بیماری شناسی و پایش عوامل بیماریزا در تولید میگوی عاری ازبیماری خاص نشان دادند که ویروس لکه سفید علاوه بر بافت پوششی کوتیکول در تمام سطح بدن به بافت‌های مختلفی از جمله بافت‌های عصبی، ماهیچه‌ای، لنفاوی و خونی حمله می‌کند. همچنین باعث آسیب آبشش، هپاتوپانکراس و تغییرات دژنراتیو و نکروتیک در سلول‌های این بافت‌ها می‌شود. هیپرتروفی هسته‌ها همراه باکناره‌گیری کروماتین و ایجاد واکوئول‌های درشت از مشخصات این بیماری است. ممکن است، در هسته سلول‌های روده نیز گنجیدگی‌های داخل هسته از نوع Cowdry A دیده شوند.

Hooshmand و همکاران (۲۰۱۴) گزارش دادند که به‌نظر می‌رسد، آبشش درگاه ورود ویروس لکه سفید به بدن میگوها باشد زیرا در آزمایش مواجهه از روش غوطه وری استفاده کردند که حالتی شبیه به نحوه آلودگی طبیعی است. آنها همچنین واکوئوله شدن سلول‌های هپاتوپانکراس و نیز آلودگی آبشش‌ها را پس از مواجهه میگوها با ویروس لکه سفید نشان دادند.

Kakoolaki و همکاران (۲۰۱۴) در بررسی تاثیر درجات مختلف شوری و دما در بروز بیماری لکه سفید میگوی پاسفید بیان کردند که فقط تفاوت هیستوپاتولوژیک در میگوهای مبتلا به ویروس لکه سفید، میزان واکوئولاسیون در بافت هپاتوپانکراس میگوها در تیمارهای مختلف بود. هرچه میزان تحریک ویروسی بیشتر بود، میزان واکوئولاسیون در بافت هپاتوپانکراس نیز افزایش نشان داد.

Kakoolaki و همکاران (۲۰۱۵) در مقایسه آسیب شناسی بافت‌های میگوهای سفید غربی واکسینه شده با اشعه گاما، غیر واکسینه و مواجهه داده شده با ویروس لکه سفید در زمان‌های مختلف در طول مطالعه دریافتند که به‌جز همولنف در سایر بافت‌ها از جمله روده، بافت بینابینی هپاتوپانکراس و اپیدرم بافت اسکلت خارجی بدن، آلودگی ناشی از ویروس لکه سفید مشهود بود. گنجیدگی‌های سلولی عمدتاً در بافت‌های اپیتلیال مشاهده شدند. در میگوهای در حال مرگ، تخریب بافتی همراه با گنجیدگی‌های بازوفیلیک کمرنگ تا زیاد (در رنگ آمیزی هماتوکسیلین و ائوزین) و هسته هیپرتروفی شده سلول‌های بافت همبند و بافت پوششی کوتیکول مشاهده گردید. اساس تشخیص در مراحل اولیه بیماری لکه سفید میگو، گنجیدگی‌های داخل هسته‌ای ویروسی ائوزینوفیلیک بود که یک هاله شفاف را در زیر غشاء هسته تشکیل دادند، ولی در میگوهای با بیماری توسعه یافته لکه سفید، هاله شفاف وجود نداشت و گنجیدگی به رنگ بازوفیلی کمرنگ تبدیل می‌شد.

بافت‌های اولیه هدف ویروس لکه سفید جهت تکثیر، عمدتاً نواحی با منشاء اکتودرم و مزودرم است. در اوایل عفونت

[Downloaded from isfj.ir on 2026-01-30]

بافت‌های معده، بافت همبند هپاتوپانکراس و آبشش‌ها مبتلا می‌شوند. در مرحله بعد بافت عضلانی، اندام خونساز، قلب، اندام لنفوئیدی و غدد آنتنی نیز آلوده می‌شوند. بافت‌های عصبی و چشم‌های مرکب خیلی دیر به ویروس آلوده می‌شوند (Momoyama *et al*., 1999; Wang *et al*., 1999). تکثیر و ساخت مجدد ویروس در داخل هسته رخ می‌دهد و علائم اولیه عفونت با ظهور هسته متورم و مهاجرت کروماتین به کناره هسته همراه است (Wongteerasupaya *et al*., 1995). در مراحل اولیه بیماری لکه سفید میگو، گنجیدگی‌های داخل هسته‌ای ائوزینوفیلیک به همراه یک هاله شفاف در زیر غشاء هسته مشاهده می‌شود که این گنجیدگی‌ها را Cowdry type A inclusion bodies می‌نامند. در مراحل پیشرفته، گنجیدگی‌ها بازوفیلیک می‌شوند و در نهایت پیکنوز و شکستگی هسته را در پی خواهد داشت (Lightner, 1996).

Wang و همکاران (۱۹۹۶) و Lightner (۱۹۹۶) در میگوهای آلوده به ویروس لکه سفید توسعه رنگدانه‌ها را مشاهده نمودند که باعث گردید میگوها کمی قرمز یا تیره‌تر از میگوهای سالم به‌نظر آیند. میگوهای آلوده، کاهش تغذیه و افزایش بی‌حالی از خود نشان دادند و ناگهان به کف استخر سقوط کردند و مردند.

ویروس لکه سفید میگو می‌تواند سلول‌های بافت‌های مزودرم و اکتودرم نظیر هموسیت ها، بافت پوششی معده، بافت همبند، بافت خونساز و بافت عضلانی قلب را آلوده کند (Momoyama *et al*., 1995, Lightner 1996).

Dashtiannasab و همکاران (۲۰۱۵) در بررسی اثر واکسن تهیه شده با رادیو واکسن بر راندمان تولید و مقاومت به بیماری لکه سفید در میگوهای پا سفید غربی، با بررسی ضایعات ایجاد شده در میگو مشخص کردند که ویروس بیماری لکه سفید در بافت‌های هیپودرم و بافت‌های خونساز ایجاد بیماری می‌کند.

Afsharnasab و همکاران (۲۰۱۶) در ارزیابی تحمل‌پذیری میگوی پاسفید غربی با واکسن لکه سفید و تغذیه شده با مخمر ساکارومایسیس سرویه و جلبک گراسیلاریا کورتیکاتا در مواجهه با ویروس لکه سفید، نشان دادند که در میگوهای تغذیه شده با جلبک‌های مذکور و مواجهه داده شده با ویروس لکه سفید، سلول‌های اپیتلیال در معده دارای گنجیدگی‌های داخل سلولی و هیپرتروفی سلولی بودند. بافت‌های آبشش و دیواره روده نیز گنجیدگی‌های سلولی را در سلول‌ها به‌وضوح نشان داد. در بافت‌های لنفاوی و هپاتوپانکراس و بافت‌های اپی‌تلیوم روده در میگوهای تغذیه شده با جلبک و مخمر نیز گنجیدگی‌های سلولی به‌وضوح قابل رویت بود.

در آسیب شناسی، عفونت لکه سفید با سلول‌هایی با هسته‌های هیپرتروفی شده مشخص می‌شوند و گنجیدگی‌هایی داخل هسته‌ای و کروماتین به حاشیه رانده شده دیده می‌شود (Durand *et al*., 1997; Wang *et al*., 2000). این گنجیدگی‌های داخل هسته‌ای به طور محسوسی مشخص بوده و بزرگتر از گنجیدگی‌های پدید آمده در بیماری IHHNV هستند (Wongteerasapaya *et al*., 1995). هسته‌های آلوده بازوفیلی و متسع می‌شوند (Chang *et al*., 1996; Durand *et al*., 1996; Lo *et al*., 1996b; Flegel., 1997; Wang *et al*., 1998a; Otta *et al*., 1999; Takahashi *et al*., 2000).

ممکن است در مراحل پایانی عفونت شکسته شدن هسته و پارگی سلول رخ بدهد که منجر به تشکیل نقاط نکروزه‌ای می‌شود که مشخصه آن واکوئله شدن بافت است (Karunasagaret *et al*., 1997; Kasornchandra *et al*., 1998; Wang *et al*., 1999a).

در خصوص بیماری‌زایی ویروس لکه سفید روش‌های تجربی تلقیح ویروس که راه‌های طبیعی ورود ویروس را شبیه‌سازی می‌کند، توسعه یافته است. روش‌های تلقیح شامل انتقال از طریق آب به‌واسطه غوطه‌وری میگوها در آب حاوی سوسپانسیون ویروسی (Chou *et al*., 1998; Supamattaya *et al*., 1998) و تغذیه با بافت‌های آلوده به ویروس برای یک مرتبه در روز به مدت ۷ روز است (Chang *et al*., 1998; Wang *et al*., 1998b; Rajan *et al*., 2000).

روش دوم بیشتر مورد توجه بوده، زیرا مهم‌ترین روش انتقال ویروس در شرایط طبیعی پرورش است (Chou *et al*., 1998; Wu *et al*., 2001; Lotz and Soto 2002; kiran *et al*., 2002).

[Downloaded from isfj.ir on 2026-01-30]

راه‌های ورود ویروس لکه سفید به بدن میگو به طور مشخص شناسایی نشده است. بر اساس اطلاعات به دست آمده از آزمایش‌های خوراکی، مکان‌های اولیه تکثیر ویروس در میگوهای جوان ببری سیاه شامل سلول‌های اپیتلیال زیر کوتیکولی معده و سلول‌های آبشش،لایه بیرونی بافت هپاتوپانکراس یا تگومنت و بافت همبند هپاتوپانکراس است (Chang *et al*., 1996). در مطالعه دیگری در میگوی ژاپنی نشان داده شد که سلول‌های روده میانی ممکن است مکان انتقال ویروس‌های تکثیر شده باشد که از غشاء پایه عبور می‌کنند (Di Leonardo *et al*., 2005). در میگوی بیری سیاه مواجهه سازی با ویروس به روش غوطه وری نشان داد که مهاجرت هموسیت‌ها به سمت آبشش و روده میانی باعث منفی شدن این بافت‌ها از ویروس در مراحل پایانی عفونت می‌شود (۷۲-۴۸ ساعت پس از تلقیح ویروس). بسیاری از سلول‌های آبشش و تعداد کمی از سلول‌های اپیتلیوم روده میانی از لحاظ آلودگی به ویروس مثبت هستند. مطالعات با استفاده از آنتی سرم ضد پروتئین ویروسی VP28 و یک آنتی‌بادی مونوکلنال برای شناسایی هموسیت (VSH8) و دوبار رنگ‌آمیزی ایمنوهیستوشیمی و میکروسکوپ الکترونی نشان داد که در مراحل اولیه عفونت (۸ ساعت پس از تلقیح ویروس)، VP28 در سلول‌های اپیتلیال روده میانی مشاهده گردید که نشانه انهدام ذرات ویروسی است. هسته‌های حاوی VP28 هرگز در اپیتلیال روده میانی مشاهده نمی‌شود (Arts *et al*., 2007). در مطالعه‌ای، مواجهه سازی به روش خوراکی نشان داده شد که بافت‌های اولیه تکثیر ویروس سلول‌های اپیتلیال روده قدامی، سلول‌های آبشش‌ها و در میزان بالای ویروس (۱۰۰۰۰SID50)، سلول‌های غدد آنتنی نیز هستند (Escobedo-Bonilla *et al*., 2007). مکانیسم انتشار ویروس از بافت‌های اولیه به سایر بافت‌ها قابل بحث است. در بعضی پژوهش‌ها هموسیت‌های خرچنگ دراز آب شیرین به عنوان منتقل کننده ویروس در بدن شناخته شده‌اند (Wang *et al*., 2002; Di Leonardo *et al*., 2005). در مطالعات دیگری نشان داده شد که هموسیت‌های در گردش در میگوی آب شیرین به عفونت لکه سفید مقاوم بودند (van DeBraak, 2002; Shi *et al*., 2005; Escobedo-Bonilla *et al*., 2007).

بنابراین، احتمالاً ویروس لکه سفید از طریق همولنف در گردش به صورت سلول‌های آزاد به اندام‌های هدف می‌رسد و ممکن است که این مکانیسم‌ها وابستگی میزبانی داشته باشند (Escobedo-Bonilla *et al*., 2007). سلول‌های اندام‌های هدف ویروس لکه سفید شامل اندام‌های با منشاء اکتودرم و مزودرم است (اپیدرم، آبششها، روده قدامی، روده خلفی، غددآنتنی، ارگان لنفوئیدی، عضلات، پایه چشم، قلب، گنادها، سلول‌های بافت خونساز و سلول‌های مرتبط با بافت عصبی) (Wongterasupaya *et al*., 1995; Chang *et al*., 1996, 1998; Durand *et al*., 1996; Lo *et al*., 1997; Kou *et al*., 1998; Rajendran *et al*., 1999; Wang *et al*., 1999b).

سلول‌های اپیتلیال اندام‌های آندودرومی (هپاتوپانکراس، سکوم قدامی و خلفی روده میانی و مجرای روده میانی)، به ویروس لکه سفید مقاوم هستند (Sahul-Hameed *et al*., 1998). در مراحل پایانی عفونت سلول‌های اپی‌تلیوم، معده، آبشش‌ها و پوسته به‌شدت آسیب می‌بینند که این حالت ممکن است به نقص عملکردی چندین اندام منجر شده و در نهایت سبب مرگ می‌شود (Chang *et al*. 1996; Wang *et al*., 1999a). مولکول‌هایی با عملکرد مهم بیولوژیک که در پاسخ به عفونت ویروس لکه سفید متغیرند شامل آنهایی بوده که در تولید انرژی سنتز اسید نوکلئیک هموستاز کلسیم یا ارتباطات سلولی دخیل هستند. بسیاری از این قبیل مولکول‌ها ممکن است به عنوان نشانگرهای بیولوژیک مفید باشند و احتمالاً برای تعیین اندام‌های هدف و کنترل تکثیر ویروس مناسب باشند (Wang *et al*. 2007).

بحث

در این مطالعه تلاش شد تا به صورت کلی تمایل بافتی ویروس لکه سفید در بین مقالات مرتبط مورد بررسی قرار گیرد. اکثر محققین بر این نکته توافق دارند که بافت‌های اولیه هدف ویروس لکه سفید جهت تکثیر، عمدتاً نواحی با منشاء اکتودرم و مزودرم است (ویروس لکه سفید یک ویروس اکتودرمال مزودرمال است و به بافت‌های هدف

[Downloaded from isfj.ir on 2026-01-30]

مشخصی تمایل دارد.). در اوایل عفونت، بافت معده، بافت همبند هپاتوپانکراس و بافت آبشش‌ها مبتلا می‌شوند. در مرحله بعد بافت عضلانی، اندام خونساز، قلب، اندام لنفوئیدی و غدد آنتنی نیز آلوده می‌شوند. بافت‌های عصبی و چشم‌های مرکب خیلی دیر به ویروس آلوده می‌شوند. به‌هرحال، اکثر محققان این نکته را در تحقیقات خود عنوان کرده‌اند که بافت‌های آبشش، معده، هپاتوپانکراس و روده مهم‌ترین بافت‌ها از نظر آلودگی به ویروس لکه سفید هستند. بر اساس مطالعات صورت گرفته، با توجه به این‌که ویروس در انتقال از چه مسیری وارد بدن میگو شده است، شدت تکثیر و بروز بیماری لکه سفید میگو کاملاً متفاوت خواهد بود. محققانی که مقالات و کتاب‌های آنها در این مطالعه مورد استفاده قرار گرفته است، این موضوع را مورد تاکید قرار داده‌اند. در همین زمینه، چنین به‌نظر می‌رسد که ویروس لکه سفید از هر دو مسیر افقی و عمودی به بدن میگو انتقال می‌یابد و در بافت‌های هدف جایگزین شده و در شرایط مناسب تکثیر می‌شود.

اگر ویروس از مسیر افقی وارد بدن میگو شود، چون ویروس تکثیر شده پس از مراحل هچری به بدن میگو دسترسی پیدا می‌کند، بدن میگو از ایمنی خوبی برای مقابله با ویروس برخوردار می‌شود. در این وضعیت به‌خصوص در زمان پوست‌اندازی که میگوها از استرس بیشتری برخوردارند، ویروس بر میگو غالب می‌شود، او را بیمار می‌کند و باعث تلفات می‌شوند. بیشترین بافت‌های هدف در انتقال افقی شامل بافت اپیتلیوم دستگاه گوارش، آبشش و پاهای قدم‌زن هستند. در انتقال عمودی، عمده ورود ویروس در همان مراحل اولیه ناپلی بوده و از آن‌جایی‌که میگو در مرحله لاروی است و ایمنی کاملی ندارد، بر میگو غلبه پیدا می‌کند و باعث جایگزینی در همولنف و سلول های ایمنی میگو می‌شود و تلفات شدیدی را بر میگوها تحمیل می‌کند. اکثر بافت‌های هدف ویروس لکه سفید در میگوی پنائوس وانامی با شدت بالا، همولنف، سلول‌های اپیتلیال روده خلفی و اپیدرم سفالوتوراکس هستند. برخی مولفین اپیتلیوم را بیشترین سلول هدف ویروس لکه سفید در میگوهای پاسفید دانسته‌اند. بیشترین مقادیر میانگین شاخص شدت آلودگی (SI) برای همولنف، اپیدرم سفالوتوراکس و سلول‌های اپیتلیال روده پسین یافت می‌شود که می‌تواند به دلیل سطح تماس بیشتر اپیتلیوم با ویروس و گیرنده‌های بیشتر برای ویروس یا عملکرد پایین‌تر ایمنی به‌خصوص در انتقال افقی باشد. به‌نظر می‌رسد، همولنف محتمل‌ترین بافت هدف اولیه برای ویروس در انتقال عمودی است، زیرا تکثیر ویروس در مقایسه با سایر بافت‌ها در سطح بالاتری قرار دارد. به همین ترتیب، برخی از مطالعات نشان داده‌اند که ویروس لکه سفید ابتدا هموسیت‌ها را در خرچنگ آلوده می‌کند. هموسیت‌ها در سراسر بدن گردش می‌کنند تا به بافت‌های دوردست برسند. برخی محققان نیز گزارش داده‌اند که شدت عفونت برای سلول‌های اپیتلیال، همولنف و آبشش بیشتر از سایر بافت‌ها بود که عدم مشخص کردن مسیر انتقال، از ابهامات این نتیجه است. بر اساس نتایج به‌دست‌آمده، هر زمان که میزان آلودگی همولنف در سطح "شدید" بود، سلول‌های اپیتلیال روده پسین به‌شدت آلوده هستند، اما هنگامی که میزان آلودگی در همولنف در سطوح "متوسط" و "خفیف" بود، کمترین شدت آلودگی در روده پسین ثبت شد. این موضوع می تواند نشان‌دهنده ارتباط بافتی در نوع مسیر آلودگی در همولنف و اپیتلیال روده خلفی باشد.

نتیجه گیری

به طور کلی از نتایج این مطالعه می توان مشخص شدن تمایل بافتی ویروس لکه سفید را ذکر کرد که اکثر محققان، بافت‌های آبشش، معده، هپاتوپانکراس و روده را مهم‌ترین بافت‌ها از نظر تمایل ویروس به آنها و ایجاد بیماری لکه سفید می دانند.

از دیگر نتایج این مطالعه می‌توان برای توصیه‌های علمی جهت ساخت واکسن‌های موثر در آینده نیز استفاده نمود که چگونه موجب تقویت سیستم ایمنی میگوها و تقویت بافت‌های هدف در مقابله با این بیماری مهلک و ویرانگر باشد تا بتواند میزان حساسیت میزبان را در مقابله با این بیماری کاهش دهد و موجب تقویت میگوها و مقاوم‌سازی بافت‌های هدف در مقابله با این بیماری شود.

همچنین ساخت محرک‌های ایمنی و بهره‌گیری از ترکیباتی همچون پروبیوتیک‌ها، پری‌بیوتیک‌ها و سنبیوتیک‌ها نیز بر

[Downloaded from isfj.ir on 2026-01-30]

اساس رهیافت‌های این مطالعه می‌تواند متفاوت باشد و تحولی جدید در مقوله محرک‌های ایمنی ایجاد نماید.
یکی دیگر از کاربردهای این مطالعه، ارائه پروتکل‌های جدید در مقوله "ایمنی زیستی و امنیت زیستی"[1] و تحول اساسی در مقوله کنترل و پیشگیری و طراحی مهندسی جدید بر اساس یافته‌های این مطالعه در این رابطه باشد.

منابع

Afsharnasab, M., 2008. Shrimp Viral Disease. Iranian Fisheries Science Research Institute publications, P. 210. (In Persian)

Afsharnasab, M., Dashtiannasab, A., Mirbakhsh, M., Mehrabi, M.R., and Kakoolaki, S., 2014. Pathology and monitoring of pathogens in the production of specific pathogen free (SPF) shrimp. Iranian Fisheries Science Research Institute publications, P. 129. (In Persian).

Afsharnasab, M., Ghaednia, B., Mehrabi, M.R., Yeganeh, V., Nazari, M.A., Dashtiannasab, A., Mirbakhsh, M. and Kakoolaki, S., 2014. Study of health status of *Vannamei* shrimp broodstock produced in earthen ponds and compairing it with those produced in fiberglass or concrete tanks. Iranian Fisheries Science Research Institute publications, P. 88. (In Persian).

Afsharnasab, M., Kakoolaki, S. and Afzali, F., 2014. The Status of white spot syndrome virus (WSSV) in the Islamic Republic of Iran. *Iranian Journal of Fisheries Sciences*, 13(4):1021-1055.

Afsharnasab, M., Ahangarzadeh, M., Hooshmand, H., Seyyed Mortezaei, S. R. and Nezamabadi H., 2016. Tolerability evaluation of *Vannamei* shrimp vaccinated with white spot vaccine and fed with *Saccharomyces cerevisiae* and *Gracilaria Corticata* exposure to white spot virus. Iranian Fisheries Science Research Institute publications, P. 110. (In Persian).

Aly, S., Mansour, S. and Thabet, R., 2018. Pathology and molecular diagnosis of white spot syndrome virus (WSSV) among vannamei shrimp in Egypt. *Suez Canal Veterinary Medical Journal*, 23(2):127–142. DOI: 10.21608/SCVMJ.2018.60485

Arts, J.A.J., Taverne-Thiele, A.J., Savelkoul, H.F.J. and Rombout, J.H.W.M., 2007. Hemocyte reactions in WSSV immersion infected *Penaeus monodon*. *Fish and Shellfish Immunology* 23, 164–170.

Bell, T.A., and Lightner, D.V., 1988. A handbook of normal penaeid shrimp histology.published by; World Aquaculture Society, 114 P.

Chang, P.S., Lo, C.F., Wang, Y.C. and Kou, G.H., 1996. Identification of white spot syndrome virus associated baculovirus (WSBV) target organs in the shrimp *Penaeus monodon* by in situ hybridization. *Diseases of Aquatic Organisms*, 27, 131-139.

Chang, P.S., Chen, H.C. and Wang, Y.C., 1998. Detection of white spot syndrome associated baculovirus in experimentally infected wild shrimp, crabs and lobsters by *in situ* hybridization. *Aquaculture* 164, 233-242.

Chou, H.Y., Huang, C.Y., Lo, C.F. and Kou, G.H., 1998. Studies on transmission of white spot syndrome associated baculovirus (WSBV) in *Penaeus monodon* and P. japonicus via waterborne contact and oral ingestion. *Aquaculture* 164, 263–276.

Dashtiannasab, A., Afsharnasab, M., Ghaednia, B., Mirbakhsh, M., Yeganeh, V., Keshtkar, I., Nazzari, M.A., Zendeboodi, A.A., Pazir,

[1] Biosafety & Biosecurity

[Downloaded from isfj.ir on 2026-01-30]

M.K., Rajabifar, S., Heydariyyeh, M., Shafaei S.K., Raeesali, G.R., Zarrin, A., Gorjifar, R., Motamedi, F., and Kakoolaki, S., 2015. Investigation the effect of vaccine prepared with radiovaccine on production efficiency and resistance to white spot disease in *Litopenaeus vannamei*. Iranian Fisheries Science Research Institute publications, 58 P. (In Persian).

Di Leonardo, V.A., Bonnichon, V., Roch, P., Parrinello N. and Bonami J.R., 2005. Comparative WSSV infection routes in the shrimp genera Marsupenaeus and Palaemon. *Journal of Fish Diseases* 28, 565–569.

Durand, S., Lightner, D.V., Nunan, L.M., Redman, R.M., Mari, J. and Bonami, J.R., 1996. Application of gene probes as diagnostic tools for white spot baculovirus (WSBV) of penaeid shrimp. *Diseases of Aquatic Organisms* 27, 59–66.

Durand, S., Lightner, D.V., Redman, R.M. and Bonami, J.R., 1997. Ultrastructure and morphogenesis of white spot syndrome baculovirus. *Diseases of Aquatic Organisms* 29, 205–211.

Escobedo-Bonilla, C.M., Wille, M., Alday-Sanz, V., Sorgeloos, P., Pensaert, M.B. and Nauwynck, H.J., 2007. Pathogenesis of a Thai strain of white spot syndrome virus (WSSV) in SPF *Litopenaeusvannamei*. *Diseases of Aquatic Organisms* 74, 85–94.

Flegel, T.W., 1997. Major viral diseases of black tiger prawn (*Penaeus monodon*) in Thailand. *World Journal of Microbiology and Biotechnology*; 13(4):433-442.

Felegel, T.W., 2006. Detection of major penaeid shrimp viruses in Asia, a historical perspective with emphasis on Thailand. *Aquaculture*, 258 (1-4): 1-33.

Gholamhoseini, B., Afsharnasab, M., and Motallebi A.A., 2013. Rate (ROI) and severity (SOI) of infection of white spot disease in cultured and captured Penaeid shrimps in the Persian Gulf using histopathology and polymerase chain reaction. *Iranian Journal of Fisheries Sciences* 12(2):335-347.

Govahi, M., Afsharnasb, M., MotalbeiMoghanjoghi, A.A. and Haghighi, A., 2014. Multiple infections in shrimp *Litopenaeusvannamei*broodstock in commercial hatcheries in Khouzestan Province, *Iranian Journal of Fisheries Sciences* 13(4):869-885.

Hooshmand, H., Ahangarzadeh, M., Seyyedmortezaei, S.R., Afsharnasab, M., Mohseninezhad, L., Soleimani, J., Rezaei sefyabad shapouri, M.R. and Shamsi, S., 2014. Immunization of farmed shrimps against white spot disease using produced recombinant proteins and its study in laboratory conditions. Iranian Fisheries Science Research Institute publications, P. 71 (In Persian).

Jalali, B. and Barzegardoolatabadi, M., 2009. Health management of shrimp farming. Noorbakhsh publications, 256 P. (In Persian).

Kakoolaki, S., 2004. Health key notes for shrimp farms (including the management of prevention and control of white spot disease), Shams International publications, 114 P. (In Persian).

Kakoolaki, S., Soltani, M., Ebrahimzadeh Mousavi, H.A., Sharifpour, I., Mirzargar,

[Downloaded from isfj.ir on 2026-01-30]

S., Afsharnasab, M. and Motalebi, A.A., 2011. The effect of different salinities on mortality and histopathological changes of SPF imported *Litopenaeusvannamei*, experimentally exposed to White Spot Virus and a new differential hemocyte, staining method, *Iranian Journal of Fisheries Sciences* 10(3):447-460.

Kakoolaki, S., Sharifpour, I., Afsharnasab, M., Sepahdari, A., Mehrabi, M.R.,; Ghaednia, B. and Nezamabadi, H., 2014. Effects of temperature on hematological and histopathological changes and survival rate of juvenile *Fenneropenaeusvannamei*experimentally challenged to White Spot Virus. *Iranian Journal of Fisheries Sciences* 13(1):91-102.

Kakoolaki, S., Sharifpour, I., Mehrabi, M.R., Dashtiannasab, A., Sepahdari, A., Ghaednia, B., Mirbakhsh, M., Keshtkar, I., Nazzari, M.A., Simrooni, M., Seydi, A., Matinfar, A. and Yeganeh, V., 2014. Investigating different degree of salinity and temperature in the occurrance of white spot disease in white leg shrimp (*Litopenaeus vannamei*). Iranian Fisheries Science Research Institute publications, 81 P. (In Persian).

Kakoolaki, S., Afsharnasab, M., Sharifrohani, M., Sharifpour, I., Mehrabi, M.R., Ghaednia, B., Safavi, S.A., Sheikhhassani, H. and Nazzari, M.A., 2015. Comparative examination of the pathology of different tissues of western white shrimp (*Litopenaeus vannamei*), vaccinated, non-vaccinated and exposed to white spot virus at different times during the study. Iranian Fisheries Science Research Institute publications, 24 P. (In Persian).

Kakoolaki, S. and Afsharnasab, M., 2017. Histopathological Indices of WSSV Infection in Target Tissues and Their Correlation with Hindgut Infectious of *Litopenaeus vannamei*, *Crustaceana*, 90(6), 645-657.

Karunasagar, I., Otta, S.K. and Karunasagar, I., 1997. Histopathological and bacteriological study of white spot syndrome of *Penaeus monodon* along the west coast of India. *Aquaculture* 153, 9–13.

Kasornchandra, J., Boonyaratpalin, S. and Itami, T., 1998. Detection of white spot syndrome in cultured penaeid shrimp in Asia: microscopic observation and polymerase chain reaction. *Aquaculture* 164, 243-251.

Kathy, F.J. Tang, Carlos, R., Pantoja, Rita, M., Redman, Donald, V. and Lightner, D.V., 2013. A histological variant of white spot syndrome virus (WSSV) from the Kingdom of Saudi Arabia, *Journal of Invertebrate Pathology*, 113(1):82-85. DOI:10.1016/j.jip.2013.02.004.

Kiran, R.B.P., Rajendran, K.V., Jung, S.J. and Oh, M.J., 2002. Experimental susceptibility of different life-stages of the giant freshwater prawn *Macrobrachium rosenbergii* (de Man), to white spot syndrome virus (WSSV). *Journal of Fish Diseases* 25, 201–207.

Kou, G.H., Peng, S.E., Chiu, Y.L. and Lo, C.F., 1998. Tissue distribution of white spot syndrome virus (WSSV) in shrimp and crabs. In: Advances in Shrimp Biotechnology (ed.

[Downloaded from isfj.ir on 2026-01-30]

by T.W. Flegel), 267–271. National Center for Genetic Engineering and Biotechnology, Bangkok.

Lightner, D. V., 1996. A handbook of shrimp pathology and diagnostic procedures for diseases of cultured penaeid shrimp. World Aquaculture Society, Baton Rouge, Louisiana, USA. P. 256.

Lo, C.F., Ho C.H., Peng, S.E., Chen, C.H., Hsu, H.C., Chiu, Y.L.,Chang, C.F., Liu, K.F., Su, M.S., Wang, C.H. and Kou, G.H., 1996b. White spot syndrome baculovirus (WSBV) detected in cultured and captured shrimp, crabs and other arthropods. *Diseases of Aquatic Organisms* 27, 215–225.

Lo, C.F., Ho, C.H., Chen, C.H., Liu, K.F., Chiu, Y.L., Yeh, P.Y., Peng, S.E., Hsu, H.C., Liu, H.C., and Chang, C.F., 1997. Detection and tissue tropism of white spot syndrome baculovirus (WSBV) in captured brooders of Penaeus monodon with a special emphasis on reproductive organs. *Diseases of Aquatic Organisms*, 30(1):53–72.

Lotz, J.M. and Soto, M.A., 2002. Model of white spot syndrome virus (WSSV) epidemics in *Litopenaeus vannamei*. *Diseases in Aquatic Organisms* 50, 199-209.

Majdinasab, F., 1997. Health management in shrimp culture ponds (translated). Iran Fishery Company publications, 180 P. (in Persian)

Mohan, C.V, Shankar K.M, Kulkarni S. and Sudha P.M., 1998. Histopathology of cultured shrimp showing gross signs of yellow head syndrome and white spot syndrome during 1994, *Diseases of Aquatic Organisms*, 34:9-12.

Momoyama, K., Hiraoka, M., Inouye, K., Kimura, T. and Nakano, H., 1995. Diagnostic techniques of the rod-shaped nuclear virus infection in the kuruma shrimp, *Penaeus japonicus*. *Fish Pathology*, 30, 263-269.

Momoyama, K., Hiraoka, M. and Venegas C.A., 1999. Pathogenicity of Penaeid Rod-shaped DNA Virus (PRDV) to juveniles of six crustacean species. *Fish Pathology*, 34:183-188. DOI:10.3147/jsfp.34.183.

OIE, 2019. Chapter 2.2.8. Infection with white spot syndrome virus. OIE - Manual of Diagnostic Tests for Aquatic Animals, Ver. 14/11, 16.

Otta, S.K., Shubha, G., Joseph, B., Chakraborty, A., Karunasagar, I. and Karunasagar, I., 1999. Polymerase chain reaction (PCR) detection of white spot syndrome virus (WSSV) in cultured and wild crustaceans in India. *Diseases of Aquatic Organisms* 38, 67-70.

Pazir, M. K., Afsharnasab, M., Jalali Jafari, B., Sharifpour, I., Motalebi, A.A. and Dashtiannasab, A., 2011. Detection and identification of white spot syndrome virus (WSSV) and infectious hypodermal and hematopoietic necrosis virus (IHHNV) of *Litopenaus vannamei* from Bushehr and Sistan and Baloochestan provinces, Iran, during 2009-2010. *Iranian Journal of Fisheries Sciences*, 10(4), 708-726.

Rahman, M.M., Corteel, M., Dantas-Lima, J.J., Wille, M., Alday-Sanz, V., Pensaert,

[Downloaded from isfj.ir on 2026-01-30]

M.B., Sorgeloos, P. and Nauwynck, H.J., 2007. Impact of daily fluctuations of optimum (27 degrees C) and high water temperature (33 degrees C) on *Penaeus vannamei*juveniles infected with white spot syndrome virus (WSSV). *Aquaculture*, 269, 107-113.

Rajan, P.R., Ramasamy, P., Purushothaman, V. and Brennan, G.P., 2000. White spot baculovirus syndrome in the Indian shrimp *Penaeus monodon* and *Penaeus indicus*. *Aquaculture* 184, 31–44.

Rajendran, K. V., Vijayan, K. K., Santiago, T. C. and Krol, R. M., 1999. Experimental host range and histopathology of white spot syndrome virus (WSSV) infection in shrimp, prawns, crabs and lobsters from India. *Journal of Fish Diseases*, 22(3), 183–191. DOI:10.1046/j.1365-2761.1999.00162.x

Rodríguez, J., Bayot B., Amano Y., Panchana F., de Blas I., Alday, V. and Calderón, J., 2003. White spot syndrome virus infection in cultured *Penaeus vannamei* (Boone) in Ecuador with emphasis on histopathology and ultrastructure. *Journal of Fish Diseases*, 26(8):439-450. DOI:10.1046/j.1365-2761.2003.00483.x.

Sahul-Hameed, A.S., Anilkumar, M., Raj, M.L.S. and Jayaraman, K., 1998. Studies on the pathogenicity of systemic ectodermal and mesodermal baculovirus and its detection in shrimp by immunological methods. *Aquaculture* 160, 31-45.

Shackelford, C., Long, G., Wolf, J., Okerberg, C. and Herbert, R., 2002. Qualitative and quantitative analysis of nonneoplastic lesions in toxicology studies. *Toxicologic Pathology*, 30(1), 93–96. DOI:10.1080/01926230252824761.

Shahsavani, D. and Peyghan, R., 2004. Fish and Shrimp viral diseases (farmed, ornamental, wild). Tihoo publication, Mashhad, Ferdowsi University printing and publishing institute, P. 197 (illustrated). (In Persian).

Shi, Z., Wang, H., Zhang, J., Xie, Y., Li, L., Chen, X., Edgerton, B.F. and Bonami, J.R., 2005. Response of crayfish, *Procambarus clarkii*, haemocytes infected by white spot syndrome virus. *Journal of Fish Diseases* 28, 151-156.

Sudha, P. M., Mohan, C.V., Shankar, K.M. and Hedge, A., 1998. Relationship between white spot syndrome virus infection and clinical manifestation in Indian cultured penaeid shrimp. *Aquaculture*, 167, 95-101.

Supamattaya, K., Hoffman, R.W., Boonyaratpalin, S. and Kanchanaphum, P., 1998. Experimental transmission of white spot syndrome virus (WSSV) from black tiger shrimp *Penaeus monodon* to the sand crab *Portunus pelagicus*, mud crab *Scylla serrata* and krill *Acetes sp. Diseases of Aquatic Organisms*, 32,79–85.

Takahashi, Y., Kondo, M., Itami, T., Honda, T., Inagawa, H., Nishizawa, T., Soma, G.I. and Yokomiso, Y., 2000. Enhancement of disease resistance against penaeid acute viraemia and induction of virus inactivating activity in haemolymph of kuruma shrimp, *Penaeus japonicus*, by oral administration of *Pantoea agglomerans* lipopolysaccharide

[Downloaded from isfj.ir on 2026-01-30]

(LPS). *Fish & Shellfish Immunology*, 10, 555-558.

Tang, K.F.J., Pantoja, C.R., Redman, R.M. and Lightner, D.V., 2013. A histological variant of white spot syndrome virus (WSSV) from the Kingdom of Saudi Arabia, *Journal of Invertebrate Pathology*, 113(1):82-85. DOI:10.1016/j.jip.2013.02.004.

Tokhmafshan, M. and Tamjidi B., 2003. Clinical and pathological signs of white spot disease in cultured Indian white Shrimp (*Penaeus indicus*) in Khuzestan province. *Iranian Scientific Fisheries Journal*, 12, 2, pp.15-28. (In Persian)

van De Braak, C.B.T., Botterblom, M.H.A., Huisman, E.A., Rombout, J.H.W.M. and van der Knaap, W.P.W., 2002. Preliminary study on the haemocyte response to white spot syndrome virus infection in black tiger shrimp *Penaeus monodon*. *Diseases of Aquatic Organisms*, 51, 149-100.

Wang, Y.G., Hassan, M.D., Shariff, M. and Saad, M.Z., 1996. Cytopathological study of the systemic ectodermal and mesodermal baculovirus (SEMBV) infection in cultured black tiger shrimp *Penaeus monodon* in Peninsular Malaysia. In the proceedings of 6th Scientific Conference Electron Microscopy Society Malaysia held in Petaling Jaya, Selangor, Oct 26-27, 1996. University Malaya and Electron Microscopy Society Malaysia, Kuala Lumpur.

Wang, Y.C., Lo, C.F., Chang, P.S. and Kou, G.H., 1998a. Experimental infection of white spot baculovirus in some cultured and wild decapods in Taiwan. *Aquaculture*, 164, 221–231.

Wang C.S., Tsai Y.J. and Chen S.N., 1998b. Detection of white spot disease virus (WSDV) infection in shrimp using *in situ* hybridization. *Journal of Invertebrate Pathology*, 72, 170–173.

Wang, Y.G., Hassan, M.D., Shariff, M., Zamri, S.M. and Chen, X., 1999. Histopathology and cytopathology of white spot syndrome virus (WSSV) in cultured *Penaeus monodon* from Peninsular Malaysia with emphasis on pathogenesis and the mechanism of white spot formation. *Diseases of Aquatic Organisms*, 39, 1-11.

Wang, Y.G., Hassan, M.D., Shariff, M., Zamri, S.M. and Chen, X., 1999a. Histopathology and cytopathology of white spot syndrome virus (WSSV) in cultured *Penaeus monodon* from peninsular Malaysia with emphasis on pathogenesis and the mechanism of white spot formation. *Diseases of Aquatic Organisms*, 39, 1–11.

Wang, Q., White, B.L., Redman, R.M. and Lightner, D.V., 1999b. *Per os* challenge of *Litopenaeus vannamei* postlarvae and *Farfantepenaeus duorarum* juveniles with six geographic isolates of white spot syndrome virus. *Aquaculture*, 170, 179–194.

Wang, Y.G., Lee, K.L., Najiah, M., Shariff, M. and Hassan, M.D., 2000. A new bacterial white spot syndrome (BWSS) in cultured tiger shrimp *Penaeus monodon* and its comparison with white spot syndrome (WSS) caused by virus. *Diseases of Aquatic Organisms*, 41, 9–18.

[Downloaded from isfj.ir on 2026-01-30]

Wang, Y.T., Liu, W., Seah, J.N., Lam, C.S., Xiang, J.H., Korzh, V. and Kwang, J., 2002. White spot syndrome virus (WSSV) infects specific hemocytes of the shrimp *Penaeus merguiensis*. *Diseases of Aquatic Organisms*, 52, 249–259.

Wang, H.C., Wang, H.C., Leu, J.H., Kou, G.H., Wang, A.H.J. and Lo, C.F., 2007. Protein expression profiling of the shrimp cellular response to white spot syndrome virus infection. *Developmental and Comparative, Immunology*, 31, 672–686.

Wongteerasupaya, C., Vickers, J.E., Sriurairatana, S., Nash G.L., Akarajamorn, A., Boonsaeng, V., Panyim, S., Tassanakajon, A., Withyachumnarnkul, B. and Flegel, T.W., 1995. A non-occluded, systemic baculovirus that occurs in cells of ectodermal and mesodermal origin and causes high mortality in the black tiger prawn *Penaeus monodon*. *Diseases of Aquatic Organisms*, 21, 69-77.

Wu, J.L., Namikoshi, A., Nishizawa, T., Mushiake, K., Teruya, K. and Muroga, K., 2001. Effects of shrimp density on transmission of penaeid acute viremia in *Penaeus japonicus* by cannibalism and the waterborne route. *Diseases of Aquatic Organisms*, 47, 129-135.

[Downloaded from isfj.ir on 2026-01-30]

A review and analysis of the studies on histopathology of White Spot Disease in shrimp propagation and breeding centers of Iran

Sharifpour I.[1*]; Kakoolaki S.[1]; Pazir M.K.[2]; Gharavi B.[3]; Sepahdari A.[1*]; Ghaednia B.[1]; Nazzari M.A.[2]

*isharifpour@yahoo.com; *asepahdari@yahoo.com

1- Iranian Fisheries Sciences Research Inistitute, Agricultural Research, Education and Extension Organization, Tehran, Iran
2- Iran Shrimp Research Center, Iranian Fisheries Science Research Inistitute, Agricultural Research, Education and Extension Organization, Bushehr, Iran
3- Inland Water Aquatics Resourses Research Center, Iranian Fisheries Sciences Research Inistitute, Agricultural Research, Education and Extension Organization, Gorgan, Iran

Abstract

Since shrimp white spot virus has infected shrimps of all ages and caused widespread loss of shrimps in Iran and across the world, and the pandemic has caused great loss for shrimp farmers, many studies have been carried outto this day in order to identify the reasons and the risk factors regarding this fact. Regarding the importance of the subject and also the different opinions on the results of the past researches, in this study, we have tried to carry out a retrospective review on past studies in Iran and other countries especially on the target tissues for shrimp white spot virus in order to specify the tendency of the white spot virus generally. In this survey, the accomplished studies and researches in the Shrimp Research Center (Bushehr Province), other research centers, universities and higher education centers in Iran and other countries, were collected and the studies carried out on hepatopancreas, intestine, gill and other tissues were examined. Most of the target tissues for white spot virus in *Penaeus vannamei*with high intensity are; hemolymph, posterior intestine epithelial cells and cephalothorax epidermis.

Some researchers have claimed that the epithelium tissue is the most targeted tissue for white spot virus in *penaeus vannamei*. The lowest mean values of severity index (SI) were found to be from hemolymph, posterior intestine epithelial cells and cephalothorax epidermis. This could be due to more contact surface of the epidermis with the virus and also more receivers for the virus or lower operation of the immune system especially in horizontal transmission.

It seems that hemolymph is the most probable early target tissue for the virus in vertical transmission because the virus replication is at a higher level compared to the other tissues.The most of researchers have pointed out in their researches that tissue of gill, stomach, hepatopancreas and intestine of shrimp are the most important tissues in relation to the white spot virus infection.

Keywords: Shrimp, Viral diseases, Histopathology, White spot virus, Shrimp propagation centers, Shrimp rearing farms

*Corresponding authors

[Downloaded from isfj.ir on 2026-01-30]